Глава 3. Патологическая анатомия и классификация острого аппендицита

Из практических соображений наиболее удобно различать следующие клинико-морфологические формы: простой аппендицит, флегмонозный, гангренозный и перфоративный.

Под понятием «простой аппедицит» (appendicitis simplex) часто применяют термины простой, поверхностный, катаральный, считая их однозначными. Однако это происходит как бы по традиции, не отражая сущности процесса. Понятие катаральный аппендицит – это одно из наиболее сложных и спорных вопросов, касающееся проблемы острого аппендицита. Известный и авторитетный патоморфолог И. В. Давыдовский ещё в 1935 г. писал: «Катаральный аппендицит, как правило, не имеет отношения к классическому аппендициту и не является, как это думали раньше, ни начальной фазой, ни формой последнего. Клиническое значение и патогенез катарального аппендицита неясны. Возможно, что здесь мы имеем дело с отражением общего катарального состояния отростка и кишечника, быть может, с какими-то нарушениями в секреции или пищеварении».

При катаральном аппендиците на разрезе все слои отростка отчётливо дифференцируются. Слизистая инфильтрирована, набухшая, с мелкими кровоизлияниями, поражена обычно на всём протяжении. На поверхности слизистой находятся слизь, лейкоциты, клетки покровного эпителия, который сохраняет свою непрерывность. Признаков гнойного расплавления ткани не отмечается. Эти явления следует рассматривать как морфологическое продолжение катарального состояния слизистого покрова кишечника. «Богатый лимфоидной тканью червеобразный отросток живо реагирует на любой воспалительный процесс в брюшной полости, что может создавать визуальную картину катарального аппендицита. Эта реакция лимфоидного аппарата отростка носит содружественный характер, она исчезает по мере ликвидации основного воспалительного процесса и, таким образом, не имеет самостоятельного значения» (Савельев В. С., Савчук Б. Д., 1974).

При простом аппендиците отросток макроскопически мало изменён. Он бывает лишь слегка отёчным с инъецированными сосудами серозной оболочки. Если встречается экссудат в брюшной полости, то он обычно имеет серозный характер. При ощупывании отростка

отмечается некоторое напряжение, иногда в его просвете определяются каловые камни. Слизистая оболочка гиперемирована, набухшая, нередко имеет множественные мелкие кровоизлияния и мелкие изъязвления. Микроскопически определяются аффекты Ашоффа, которые расположены в глубине крипт, имеют форму клина, широким основанием обращённого к брюшине. На острие клина выявляется дефект слизистой, покрытый фибрином и лейкоцитами. В подслизистом слое отмечается лейкоцитарная инфильтрация. На брыжеечке отростка может быть отёк и расширение сосудов.

Дискуссия вокруг «простого аппендицита» продолжается уже много лет, то затихая, то возникая вновь. Так, Калитиевский П.Ф. в своей монографии, посвящённой морфологии отростка, в 1970 г. писал: «Морфологического субстрата «простого аппендицита» не существует. Те изменения, на которые указывают сторонники существования этой формы (кровоизлияния, полнокровие, парезы сосудов, диффузная лимфоцитарная инфильтрация слизистой оболочки) не отличимы от артефактов. Такие изменения обнаружены у лиц, страдавших другими заболеваниями, а также в результате операционной травмы».

До сих пор окончательно не решён вопрос, является ли простой аппендицит стадией процесса и в таком случае удаление его оправдано, или это самостоятельная форма заболевания, которая в ряде случаев может быть излечена и без операции? Авторитетный морфолог И.В. Давыдовский (1935) высказал на этот счёт своё мнение: «Следует различать стадии острого аппендицита и формы последнего. Говоря о первичном аффекте, флегмонозном, флегмонозно-язвенном, диффузном гнойно-язвенном аппендиците, имеют в виду именно типические стадии закономерно развёртывающегося страдания, как это наблюдается в огромном большинстве случаев в первые дни болезни. Под формами аппендицита следует подразумевать особые черты процесса, значительные уклонения его от указанного типового развития или с самого начала или в дальнейшем течении. Сюда в первую очередь относятся гангренозный аппендицит, а также абортивные формы аппендицита, ограничивающиеся формированием ряда поверхностно лежащих первичных аффектов без дальнейшего их развития в язвенные и флегмонозные картины». Среди клиницистов по отношению к этому вопросу возникло 2 лагеря. Сторонники классической концепции стадийного развития аппендицита (Русаков В.И., Двужильная Б.Д., Дехтярь Е.Г. и др.) считают, что при воспалении червеобраз-

ного отростка имеется несколько стадий заболевания. Г.В. Шор (1935) писал: «Аппендицит есть одна болезнь в разных стадиях, но не разные формы поражения червеобразного отростка». Следует также напомнить высказывание П.Н. Напалкова (1956): «Если во время операции по поводу острого аппендицита отросток кажется неизменённым, то это ещё не значит, что в нём нет изменений; в нём, действительно, нет воспалительной клеточной инфильтрации, но это поражение уже существует в виде нейродистрофических расстройств». Доводами сторонников этой концепции является то, что после аппендэктомии боли исчезают в 71,9–91% случаев.

Сторонники фазового процесса (Арапов Д.А., Корабельников И.Д., Коломийченко М.И., Милостанов Н.Н. и др.) утверждают, что простой аппендицит не всегда переходит в деструктивный. В.И. Колесов (1959) в своей монографии пишет: «Выявить клинически последовательность стадий удаётся не всегда и часто нет оснований говорить о переходе заболевания из одной стадии в другую. В интересах практики всё же можно говорить о различных формах острого аппендицита».

Попытки консервативного лечения простого аппендицита известны давно. Е.Г. Лушников (1958) предлагал применять метиленовый синий, А.В. Шот (1956) – новокаиновые блокады, Н.И. Бганцев (1958) – атропин подкожно и новокаин внутривенно, В.И. Рожанский (1958) – хлористый кальций внутривенно, Г.Н. Захарова, Е.П. Шехов – антигистаминные препараты, К.М. Мышкин (1964) – кортизол, А.П. Торгунаков (1971) – гидрокортизон и др.

По свидетельству П.С. Бейлина (1963) китайские врачи в 93,4% наблюдений получают положительный результат от иглоукалывания при остром аппендиците и только в 6,6% оперируют.

Н.И. Блинов (1961) предлагал при слабовыраженных признаках острого аппендицита наблюдение и при улучшении состояния не оперировать. В 77% автором получены хорошие результаты. Т.Я. Арьев и С.Б. Тенета обследовали 600 неоперированных больных. Из них только 43 поступили в больницы города через несколько месяцев после первого приступа болей, во время операции у 14 выявлены деструктивные изменения, у остальных – катаральные. Подобных публикаций достаточно, но в то время считать их достаточно корректными вряд ли возможно, так как не было методов дооперационной диагностики, позволяющих верифицировать состояние отростка визуально. Рекомендовать такую тактику широкому кругу хирургов (особенно на периферии)

было опасно. Правы А. Н. Беркутов и В. И. Колесов (1974): «Выписав больного с неудалённым отростком хирург не даёт ему индульгенции, гарантирующей от возможности заболевания в последующем».

Однако спор о простом аппендиците как в плане его трактовки, так и в плане тактики нельзя считать законченным.

Под флегмонозным аппендицитом понимают разлитое или ограниченное гнойное воспаление всех слоёв червеобразного отростка. Макроскопически флегмонозно изменённый отросток увеличен в объёме, отёчен, резко гиперемирован, нередко имеет багровую окраску, покрыт фибринозно-гнойным налётом. Слизистая оболочка его часто изъязвлена. В просвете содержится мутный выпот или гной. В брюшной полости может быть мутный выпот, а иногда и гной. Может быть утолщенной и гиперемированной и брыжеечка отростка.

Микроскопические изменения при флегмонозном аппендиците выражаются лейкоцитарной инфильтрацией всех слоёв отростка. Характерным морфологическим подтверждением острого флегмонозного аппендицита является нахождение множественных первичных аффектов Ашоффа, сливающихся между собой (рис. 8).

Рис 8. Флегмонозный аппендицит

Разновидностью флегмонозного воспаления является эмпиема отростка. В результате нарушения оттока в просвете отростка образуется замкнутая полость, заполненная гноем. Отросток вздут и резко напряжён, при этом серозная оболочка может быть гиперемированной, но без наложений фибрина. Выпот в брюшной полости, как правило, при этом стерильный.

Под гангренозным аппендицитом понимают острое воспаление червеобразного отростка, сопровождающееся омертвением слизистой оболочки или стенки его во всю толщу. Макроскопически гангренозный отросток имеет черно-зеленовато-грязную окраску, стенка его дряблая, легко рвётся. На брюшине отростка и окружающих петлях кишок отмечаются налёты фибрина. В брюшной полости обильный мутный выпот, нередко с колибациллярным запахом. Нередко на участках гангрены обнаруживается прободное отверстие. Микроскопически выявляется некроз стенки отростка. Гангрена отростка может развиться в результате внезапного первичного нарушения кровоснабжения, это чаще наблюдается у лиц пожилого и старческого возраста. При этом процесс захватывает весь отросток, стенка его истончена, дряблая, слизистая расплавлена, слои не различаются. При развитии гангрены в результате развития флегмонозного процесса некротические изменения могут захватывать ограниченный участок, чаще дистальную часть отростка (рис. 9).

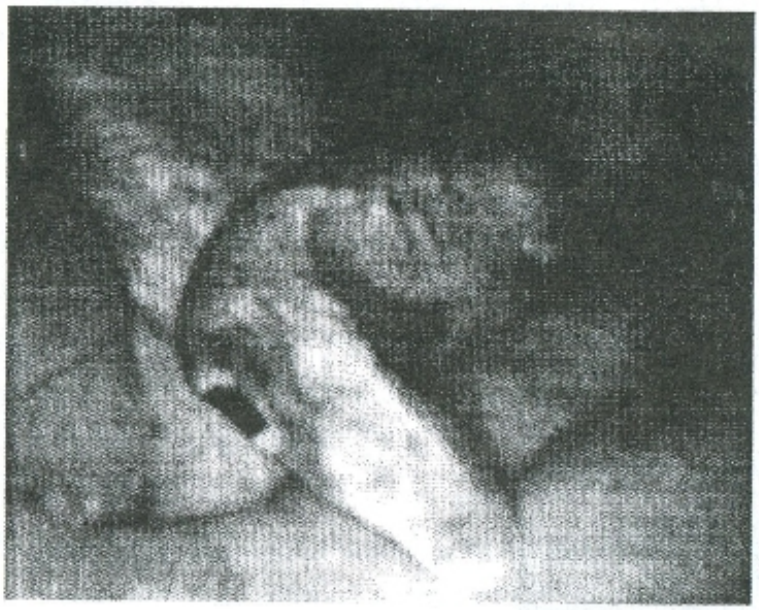

Рис 9. Гангренозный аппендицит

При прогрессировании процесса наступает перфорация. В брюшную полость изливается содержимое отростка и возникает гнойный перитонит, который из местного может перейти в разлитой. При осмотре отростка можно обнаружить одну или несколько перфораций, из которых выделяется зловонный гной, в брюшной полости гнойный выпот, иногда можно обнаружить выпавшие из отростка каловые камни.

Классификация острого аппендицита

Попытки создать классификацию острого аппендицита, которая бы удовлетворяла всем практическим требованиям, начались с конца XIX века и продолжаются до настоящего времени.

Одной из первых следует считать классификацию В. П. Образцова (1895). Он предлагал разделить аппендицит на 5 групп:

1. Колика червеобразного отростка.
2. Катаральный аппендицит.
3. Простое воспаление червеобразного отростка с возможным вовлечением в процесс слепой кишки и брюшины.
4. Прободной аппендицит.
5. Ихорозный аппендицит.

Уже в то время были мнения (Бобров А. А., 1896), что «... все случаи аппендицита никогда не удастся подвести под определённую классификацию, слишком разнообразны стадии воспаления и их зависимость от анатомических и других условий…»

В 1900 г. Цеге-Мантейфель предложил различать катаральный, гнойный и гангренозный аппендицит.

Г. И. Барадулин (1903) разделил острый аппендицит на катаральный (эрозивный и геморрагический), гангренозный и перфоративный. Кроме того, он предлагал различать по клиническому течению лёгкий, средней тяжести и тяжёлый аппендицит.

В 1906 г. Шпренгель (Sprengel) ввёл термин «деструкция» (destructio – разрушение). Он различал простой (или поверхностный), включая флегмону и деструктивный (некротические и прободные формы) аппендицит. Кроме того, в этой классификации учитывались изменения за пределами отростка, которые были объединены в 2 группы:

А. Изменения брюшины:

1. ранние изменения брюшины (токсический и химический перитонит);
2. разлитой перитонит.

В. Ограниченный перитонит или параперитонеальные изменения (серозно-фибринозный и гнойный периаппендицит, поддиафрагмальные абсцессы, множественные абсцессы брюшной полости и т. д.).

Г. В. Шор в 1934 г. предложил клинико-морфологическую классификацию:

1. Простой поверхностный аппендицит – катаральный и язвенный.
2. Флегмонозно-деструктивный аппендицит без перфорации отростка.
3. Тяжёлый флегмонозно-деструктивный аппендицит с перфорацией отростка.
4. Гангренозный аппендицит без перфорации.
5. Гангренозный аппендицит с перфорацией.

6. Альтеративный аппендицит.

Эта классификация с практических позиций оказалась достаточн сложной.

А. И. Абрикосов (1946) выделил в классификации:

1. Поверхностный аппендицит (первичный эффект).
2. Флегмонозный аппендицит:
   1) простой флегмонозный аппендицит;
   2) флегмонозно-язвенный аппендицит;
   3) апостематозный аппендицит: а) с прободением, б) без прободени
3. Гангренозный аппендицит:
   1) первичный гангренозный аппендицит:
   а) без прободения, б) с прободением;
   2) вторичный гангренозный аппендицит:
   а) без прободения, б) с прободением.

Предлагалось вновь ввести понятие «острая аппендикулярная к лика» (Еланский Н.Н., 1951). П.Н. Напалков и И.И. Шафер (195 вместо термина острый катаральный аппендицит предлагали терми острый аппендико-баугиноспазм. Однако эти предложения не был поддержаны.

А. В. Русаков (1957) предложил делить аппендицит на:

1. Острый аппендицит.
   1) Простой аппендицит.
   2) Деструктивный аппендицит (флегмонозный, гангренозный).
   а) без перфорации, б) с перфорацией, в) с абсцессом, г) с инфил тратом.
2. Хронический аппендицит.
   1. Простой. 2. Рецидивирующий.

Достаточно полную классификацию предложил В.И. Колесо (1959):

Острый простой (поверхностный) аппендицит:

А. Без общеклинических признаков, но со слабыми местными бы стро проходящими проявлениями заболевания.

Б. С незначительными общеклиническими признаками и местны ми проявлениями заболевания.

2. Деструктивный острый аппендицит (флегмонозный, гангрено ный, перфоративный):

А. С клинической картиной заболевания средней тяжести и призн ками местного перитонита.

Б. С тяжёлой клинической картиной и признаками местного перитонита.

3. Осложнённый аппендицит:

А. С аппендикулярным инфильтратом.

Б. С аппендикулярным гнойником.

В. С разлитым перитонитом.

С. С прочими осложнениями (пилефлебитом, сепсисом и пр.).

В. С. Савельев, В. А. Петухов, Б. Д. Савчук, 2004 выделяют следующие формы острого аппендицита: катаральный, флегмонозный, гангренозный и перфоративный. Эмпиема отростка отнесена к флегмонозной форме. Осложнения острого аппендицита: 1. аппендикулярный инфильтрат; 2. разлитой перитонит; 3. локальные абсцессы в брюшной полости: полости малого таза, поддиафрагмальный, межкишечный и др.; 4. забрюшинную флегмону; 5. пилефлебит.

Р. В. Вашетко (2004) на большом материале НИИ СП им. И. И. Джанелидзе предлагает классификацию, которая достаточно полно детализирована, но она позволяет объяснить многие клинические проявления острого аппендицита. Он выделяет 4 группы: 1. Первичный аппендицит, который начинается с первичного аффекта и подразделяется на флегмонозный и гангренозный. Флегмонозный аппендицит проходит несколько стадий в своём развитии: а) серозно-гнойный, б) флегмонозно-язвенный, в) флегмонозно-некротический, г) апостоматозный, д) острый флегмонозный аппендицит в стадии затихания воспалительного процесса.

Апостоматозный и гангренозный аппендициты, как правило, осложняются перфорацией.

2 группа: Вторичные аппендициты. Они в свою очередь подразделяются на: а) аппендициты, которые возникают при острых инфекционных заболеваниях бактериальной и вирусной природы (корь, энтеровирусные, аденовирусные, респираторно-синтициальные, микоплазменные заболевания, ирсениоз, микст инфекции и др.). В этих случаях морфологически они характеризуются наличием катарального воспаления с поражением только слизистой оболочки червеобразного отростка. При присоединении гноеродной микрофлоры возможно развитие диффузного флегмонозного воспаления отростка. б) Вторичные аппендициты, возникающие при наличии воспалительного процесса в соседних органах (гнойный сальпингит, терминальный илеит, тифлит и др.). Морфологически этот вариант характеризуется

наличием серозно-фибринозного воспаления в серозной оболочк
в) Специфические гранулёмы (туберкулёз, актиномикоз, амёбиаз, ба
лантидиоз и др.).

Вторичные аппендициты никогда не осложняются перфорацие
червеобразного отростка, могут переходить в хронические форм
и нередко дают возможность диагностировать генерализованные ин
фекционные заболевания.

3 группа. Аппендикопатии или реактивный аппендицит (по класси
фикации А. И. Абрикосова (1957) – простой аппендицит). Клинически
у больного типичная картина острого аппендицита, а при морфоло
гическом исследовании воспалительные изменения в червеобразно
отростке отсутствуют. Может отмечаться лишь острое полнокровие
отёк и набухание коллагеновых волокон, повышенная аргирофи
лия нервных волокон.

4 группа. Хронический аппендицит. Морфологически характеризу
ется резко выраженной атрофией лимфоидной ткани, участками фи
броза и наличием рассеянных лимфоидных инфильтратов, частично
или полной облитерацией червеобразного отростка. Могут наблюдать
ся рецидивирующие острые воспалительные изменения на фоне хро
нических изменений.

Наличие большого количества разнообразных классификаций ещ
раз доказывает, что в клинической практике определить морфологиче
скую форму макровизуально бывает достаточно трудно и здесь непре
менно присутствуют элементы субъективизма. Доступная для визуаль
ной оценки серозная оболочка отростка не всегда отражает характе
воспалительного процесса, который начинается со слизистого сло
Современная классификация должна учитывать как многообразие ва
риантов клинического развития, патогенеза, так и современные пред
ставления о морфологических особенностях проявления изменени
в червеобразном отростке. С другой стороны, классификация не долж
на быть слишком сложной, она должна служить руководством практи
ческому хирургу в выборе рациональной тактики.

В клинической практике чаще всего пользуются упрощенной класси
фикацией. Острый аппендицит подразделяется на недеструктивные фор
мы (простой, поверхностный, некоторые по привычке ещё продолжают
применять термин катаральный, но вкладывают в него понятие просто
го) и деструктивные формы: флегмонозный и гангренозный (первично
гангренозный – инфаркт отростка) с прободением и без прободения