ПРАКТИЧЕСКАЯ РАБОТА № 18
АПОПТОЗ И НЕКРОЗ КЛЕТКИ

Цель: изучить процессы апоптоза и некроза клетки.

Задание:

1. Запишите таблицу «Сравнительная характеристика некроза и апоптоза» (Таблица 14).

Таблица 14

Сравнительная характеристика некроза и апоптоза

Признак	Апоптоз	Некроз
Индукция	Активируется физиологическими или патологическими стимулами	Различная в зависимости от повреждающего фактора
Распространенность	Одиночная клетка	Группа клеток
Биохимические изменения	Энергозависимая фрагментация ДНК эндогенными эндонуклеазами. Лизосомы интактные	Нарушение или прекращение ионного обмена. Из лизосом высвобождаются ферменты
Распад ДНК	Внутриядерная конденсация с расщеплением на фрагменты	Диффузная локализация в некротизированной клетке
Целостность клеточной мембраны	Сохранена	Нарушена
Морфология	Сморщивание клеток и фрагментация с формированием апоптотических телец с уплотненным хроматином	Набухание и лизис клеток
Воспалительный ответ	Нет	Обычно есть
Гибель клеток	Гибель пролиферирующих клеток	Гибель нейронов в эмбриогенезе, яйцевых фолликулов, клеток эпителия кишечника при обновлении, патологии
Удаление погибших клеток	Поглощение (фагоцитоз) соседними клетками	Поглощение (фагоцитоз) нейтрофилами и макрофагами

2. Зарисуйте и подпишите последовательность ультраструктурных изменений при апоптозе и некрозе (рис. 86).

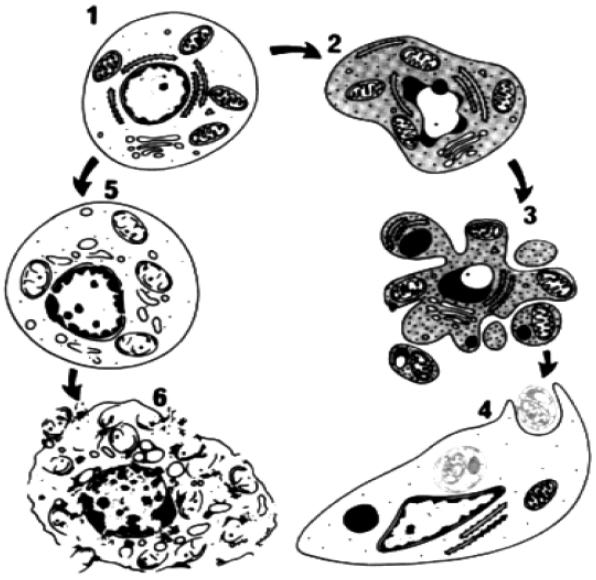

Рис. 86. Последовательность ультраструктурных изменений при апоптозе (справа) и некрозе (слева): 1 – нормальная клетка; 2 – начало апоптоза; 3 – фрагментация апоптотической клетки; 4 – фагоцитоз апоптотических телец окружающими клетками; 5 – гибель внутриклеточных структур при некрозе; 6 – разрушение клеточной мембраны

3. Зарисуйте микрофотографию морфологических изменений в ядре апоптирующей клетки (рис. 87).

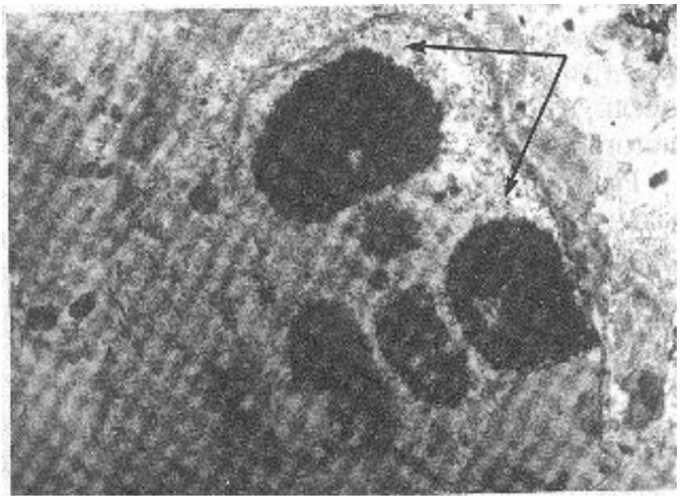

Рис. 87. Апоптоз клетки. Появление уплотненных масс хроматина (стрелки) в результате межнуклеосомных разрывов ДНК. Электронная микрофотография (ув. 10 000)

4. Зарисуйте схему «Стадии апоптоза» (рис. 88).

1 стадия апоптоза

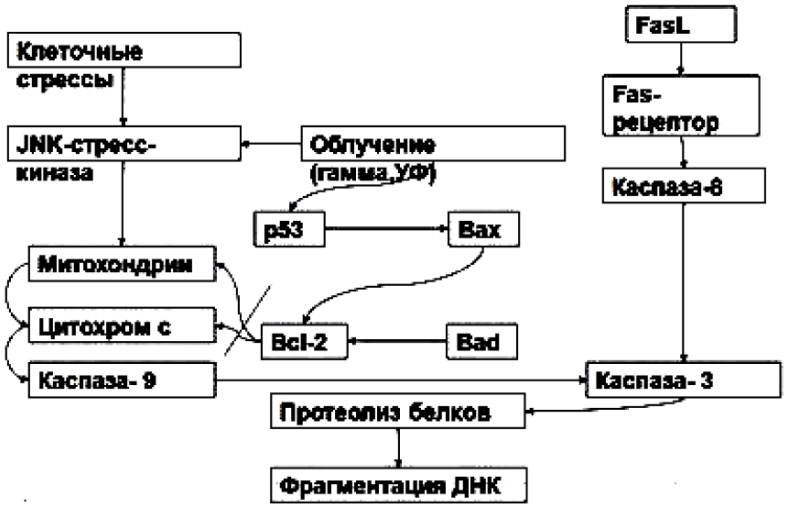

2 стадия апоптоза

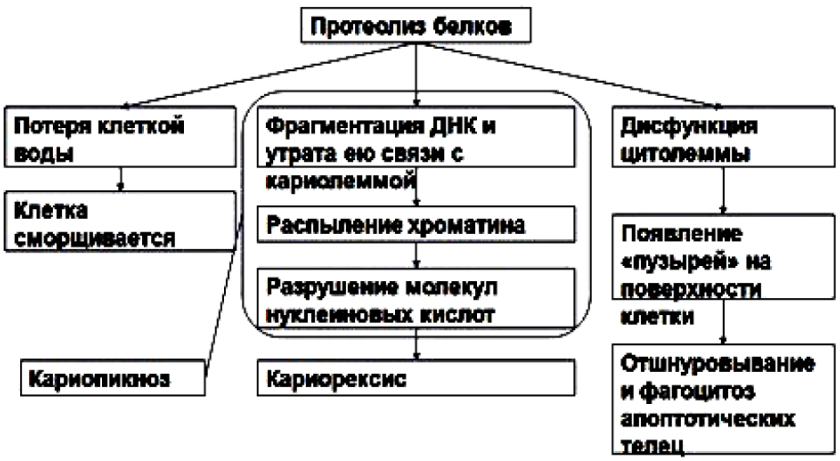

Рис. 88. Стадии апоптоза

Список микропрепаратов к диагностическому занятию по цитологии

1. Астроцитная глия (импрегнация серебром).
2. Включения гликогена (окраска по Шабадашу).
3. Гладкая мышечная ткань мочевого пузыря (гематоксилин-эозин).
4. Жировые включения (окраска Судан-III).
5. Кость на поперечном срезе (окраска по Шморлю).
6. Пигментные включения (неокрашенный препарат).
7. Поперечно-полосатая мышечная ткань языка (окраска по Гейденгайну).
8. Центросомы (окраска по Гейденгайну).
9. Эпителий канальцев почки (гематоксилин-эозин).
10. Яйцеклетка (окраска по Гельми).

Вопросы к зачетному теоретическому занятию

1. Этапы приготовления гистологического препарата.
2. Группы гистологических красителей.
3. Классификация и строение мембранных органоидов.
4. Классификация и строение немембранных органоидов.
5. Строение цитоскелета.
6. Классификация и характеристика включений.
7. Организация хроматина.
8. Строение ядра.
9. Типы деления клеток.
10. Смерть клеток.

РАЗДЕЛ II. ОСНОВЫ ЭМБРИОЛОГИИ

Эмбриология (наука об эмбриональном развитии многоклеточных животных организмов) является современной и быстро развивающейся наукой, которая, как и цитология, находит широкое применение в медицинской практике. Эмбриология занимается изучением развития зародыша от момента оплодотворения до рождения, изучением прогенеза – процесса образования мужских и женских половых клеток.

Медицинская (клиническая) эмбриология изучает закономерности эмбрионального развития человека, причины нарушений эмбриогенеза и механизмы возникновения уродств, а также пути и способы влияния на эмбриогенез.

На практических занятиях по эмбриологии студенты занимаются самостоятельным микроскопированием и изучением гистологических препаратов, что создает условия для более глубокого изучения материала.

ПРАКТИЧЕСКОЕ ЗАНЯТИЕ № 19
ПОЛОВЫЕ КЛЕТКИ, ИХ РАЗВИТИЕ И СТРОЕНИЕ. СПЕРМАТОЗОИДЫ

Цель: изучить процессы гаметогенеза и строение мужских половых клеток – сперматозоидов.

Задание:

1. Рассмотрите схему сперматогенеза (рис. 89). Зарисуйте и подпишите.
2. Зарисуйте процесс созревания сперматозоидов в семенных канальцах тестикул (рис. 90).
3. Рассмотрите и зарисуйте схему строения мужской половой клетки. Рисунок подпишите (рис. 85).
4. Рассмотрите и зарисуйте клеточный состав эякулята человека в норме (рис. 86).
5. Рассмотрите и зарисуйте микропрепараты:

а) «Сперматозоиды морской свинки (окраска гематоксилином)» (Атлас, фото 43). Увеличение большое. Следует изучить строение одной клетки. Обратите внимание на форму клетки, зарисуйте и обозначьте: головку, ядро, акросому, шейку, хвостик (жгутик).

б) «Сперматозоиды человека (окраска по Гейденгайну)» (Атлас, фото 44). Обозначьте: головку, ядро, акросому, шейку, хвостик (жгутик).

в) «Сперматозоиды петуха (окраска по Гейденгайну)» (Атлас, фото 45). Обозначьте: головку, шейку, хвостик (жгутик).

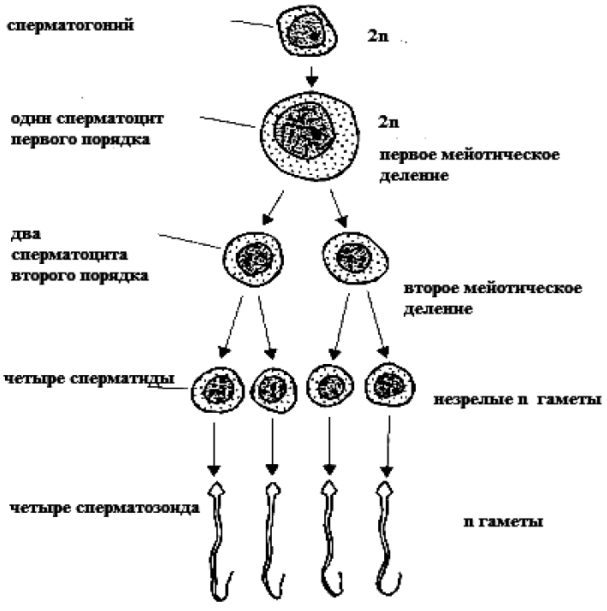

Рис. 89. Схема сперматогенеза

Рис. 90. Созревание гамет в семенных канальцах тестикул:
1 – базальная мембрана; 2 – сперматогонии; 3 – сперматоциты 1 порядка; 4 – сперматоциты 2 порядка; 5 – сперматиды; 6 – сперматозоиды.

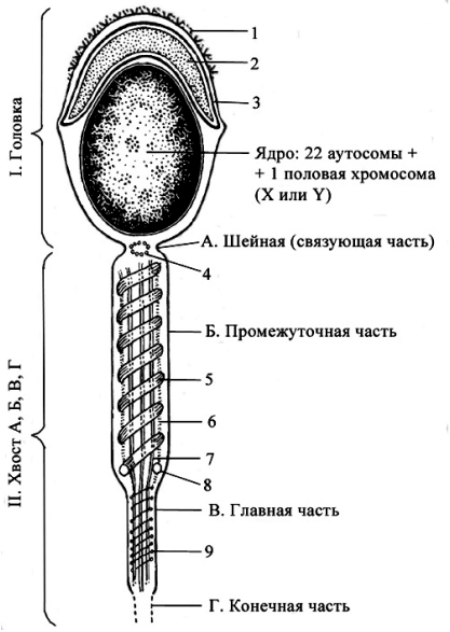

Рис. 91. Строение мужской половой клетки:
I — головка; II — хвост; 1 — рецептор гликозилтрансфераза; 2 — акросомаль-ная гранула; 3 — «чехлик»; 4 — проксимальная центриоль; 5 — митохондрия; 6 — слой упругих фибрилл; 7 — аксонема; 8 — дистальная центриоль; 9 — циркулярные фибриллы

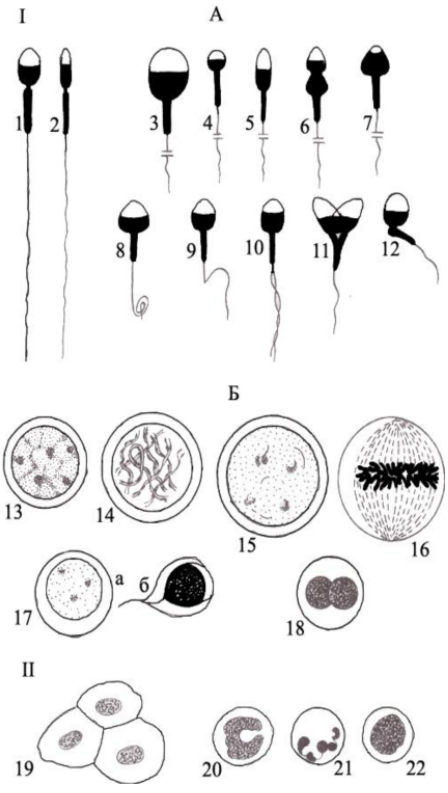

Рис. 92. Клеточный состав эякулята человека в норме: I — мужские половые клетки: А — зрелые (по Л.Ф. Курило и др.), Б — незрелые; II — соматические клетки; 1, 2 — типичный сперматозоид (1 — анфас, 2 — профиль); 3 — 12 — наиболее часто встречающиеся формы атипии сперматозоидов; 3 — макроголовка; 4 — микроголовка; 5 — удлиненная головка; 6 — 7 — аномалия формы головки и акросомы; 8 — 9 — аномалия жгутика; 10 — двужгутиковый сперматозоид; 11 — сросшиеся головки (двуголовый сперматозоид); 12 — аномалия шейки сперматозоида; 13 — 18 — незрелые мужские половые клетки; 13 — 15 — сперматозоиды на стадиях профазы I мейоза — пролептотена, пахитена, диплотена соответственно; 16 — сперматоцит I в метафазе мейоза; 17 — типичные сперматиды (а — ранняя, б — поздняя); 18 — атипичная двуядерная сперматида; 19 — эпителиальные клетки; 20—22 — лейкоциты

ПРАКТИЧЕСКОЕ ЗАНЯТИЕ № 20
ПОЛОВЫЕ КЛЕТКИ, ИХ РАЗВИТИЕ И СТРОЕНИЕ. ЯЙЦЕКЛЕТКА

Цель: изучить типы и строение женских половых клеток – яйцеклеток.

Задание:

1. Рассмотрите классификацию яйцеклеток. Запишите классификацию и зарисуйте типы яйцеклеток (рис. 93).

Типы яйцеклеток

По количеству желтка:

1. Алецитальные (безжелтковые) – у видов, развитие которых протекает с метаморфозами и эмбриональный период очень короткий или у некоторых паразитарных червей.

2. Олиголецитальные (маложелтковые) – у видов, развивающихся вне организма матери в относительно благоприятной водной среде, эмбриональный период относительно короткий (губки, иглокожие, круглоротые, ланцетник). А также у видов с внутриутробным развитием, зародыши которых питаются за счет матери (млекопитающие).

3. Мезолецитальные (среднее количество желтка) – развитие вне организма матери в водной среде (рыбы, земноводные) и у сумчатых млекопитающих.

4. Полилецитальные (многожелтковые) – развитие идет вне организма матери, причем на суше (птицы, пресмыкающиеся, яйцекладущие млекопитающие).

По распределению желтка в цитоплазме:

1. Изолецитальные – равномерное распределение желтка по всей цитоплазме. Характерно для олиголецитальных яйцеклеток.

Различают I (первично) изолецитальные (ланцетник) и II (вторично) изолецитальные яйцеклетки (плацентарные млекопитающие).

2. Телолецитальные – желток распределяется по цитоплазме неравномерно, полярно. На одном полюсе (вегетативном) располагается желток, а на другом полюсе (анимальном) – ядро и органоиды. Характерно для мезо- и полилецитальных яйцеклеток (земноводные, птицы, яйцекладущие и сумчатые млекопитающие). Среди телолецитальных яйцеклеток различают 2 подгруппы:

а) умеренно телолецитальные – полярность выражено умеренно, нерезко (мезолецитальная яйцеклетка лягушки);

б) резко телолецитальные – полярность ярко выражена (полилецитальная яйцеклетка птицы).

3. Центролецитальные – желток в виде узкого пояска сосредоточен вокруг ядра (насекомые).

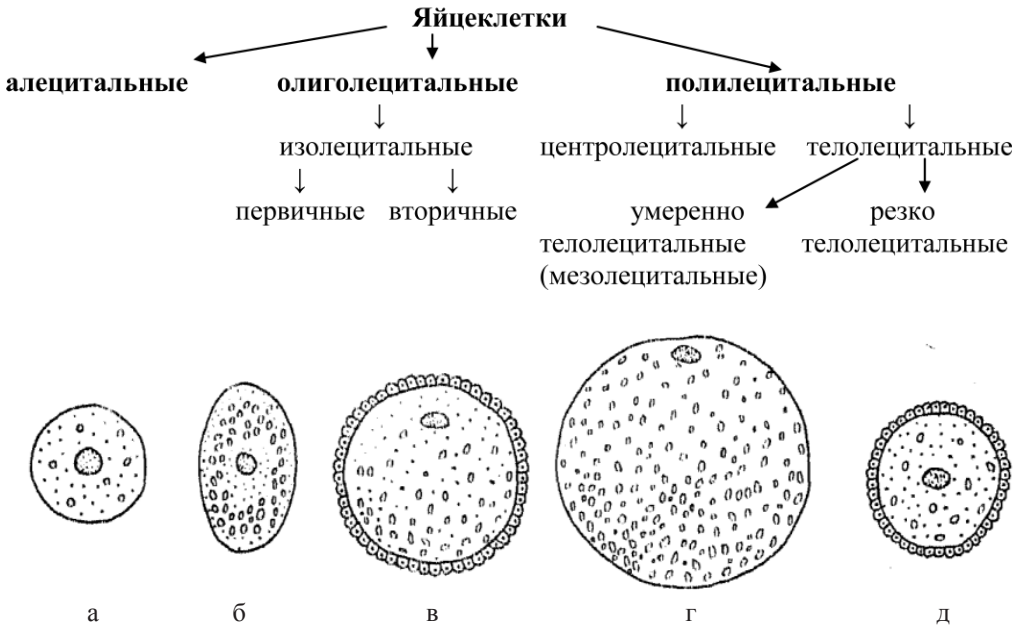

Рис. 93. Типы яйцеклеток: а – первично изолецитальная; б – центролецитальная; в – мезолецитальная; г – резко телолецитальная; д – вторично изолецитальная

2. Запишите стадии оогенеза (табл. 15).
3. Рассмотрите и зарисуйте схему строения яйцеклетки (рис. 94). Рисунок подпишите.

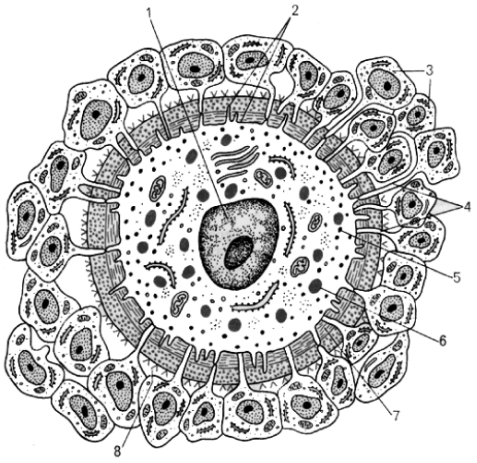

Рис. 94. Строение женской половой клетки:
1 — ядро
2 — цитолемма
3 — фолликулярный эпителий
4 — лучистый венец
5 — Кортикальные гранулы
6 — желточные включения
7 — блестящая зона
8 — рецептор во фракции ZpЗ-N-ацетилглюкозамин

Таблица 15

Стадии оогенеза

1. **Митотическое деление**	3-й – 4-й месяцы внутриутробного развития	ПРООГОНИЙ (2n 2c) ↓ ООГОНИЙ (2n 2c) ↓ ~ 5 млн ООГОНИЙ (2n 2c) ↓ гибель многих клеток ~ 400 тыс ООГОНИЙ (2n 2c) ↓ лептонема зигонема пахинема ООЦИТЫ I на стадии диплонемы (4n 2c) (в составе примордиального фолликула) хромосомы удвоены, попарно конъюгированы и образуют хиазмы ↓ ООЦИТЫ I на стадии диплонемы (4n 2c)	
2. **Начало профазы мейоза**	Незадолго до рождения после рождения и некоторое время после рождения		
3. **Период покоя**	До периода половозрелости и начала созревания данного фолликула		
4. **Период большого роста**	В первую половину одного из менструальных циклов	↓ ООЦИТ II	рост ооцита; завершение профазы; мета, ана-, телофаза 1-го деления мейоза
		(в составе граафова пузырька)	
5. **Овуляция**	В середине менструального цикла	ООЦИТ II (2n 1c)	редукционное тельце (2n 1c)
		(в просвете маточной трубы)	
6. **Завершение мейоза**	После проникновения в ооцит II сперматозоида	↓ «ЯЙЦЕКЛЕТКА» (1n 1c)	мета-, ана-, телофаза 2-го деления мейоза редукционное тельце (1n 1c)

4. Рассмотрите и зарисуйте микропрепараты:

а) «Яйцеклетка млекопитающего (срез яичника кошки) (Атлас, фото 46). Окраска гематоксилин-эозин». При малом увеличении найти зрелый фолликул, содержащий яйцеклетку. В яйцеклетке видны ядро и цитоплазма с небольшим количеством желточных зерен. Клетка окружена розоватой прозрачной зоной. Фолликулярные эпителиоциты и их отростки образуют лучистый венец (рис. 95).

Обозначьте: яйцеклетку, прозрачную зону, лучистый венец, фолликулярные эпителиоциты.

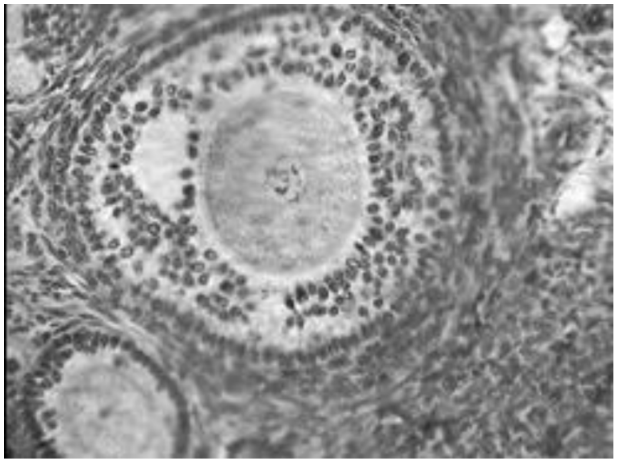

Рис. 95. Микропрепарат «Яйцеклетка млекопитающего»

б) «Яйцеклетка (окраска по Гельми)» (Атлас, фото 47). Обозначьте: яйцеклетку, прозрачную зону, лучистый венец, фолликулярные эпителиоциты.

ПРАКТИЧЕСКОЕ ЗАНЯТИЕ № 21
ОПЛОДОТВОРЕНИЕ И ОБРАЗОВАНИЕ ЗИГОТЫ

Цель: изучить стадии процесса оплодотворения и образования зиготы.

Задание:

1. Прочитайте статью «Оплодотворение и образование зиготы». Укажите в таблице 16 фазы оплодотворения, отметив знаком «+» факторы, обуславливающие их.

Таблица 16

Фазы оплодотворения

Фазы оплодотворения	Название фазы		
	1-	2-	3-
Хемотаксис			
Реотаксис			
Разность потенциалов гамет			
Капацитация спермиев			
Акросомальная реакция			
Кортикальная реакция			
Образование и сближение пронуклеусов			

Оплодотворение и образование зиготы

В процессе оплодотворения различают три фазы: 1) дистантное взаимодействие и сближение гамет; 2) контактное взаимодействие и активизация яйцеклетки; 3) вхождение сперматозоида в яйцо и последующее слияние — сингамия.

Первая фаза — дистантное взаимодействие — обеспечивается хемотаксисом — совокупностью специфических факторов, повышающих вероятность столкновения половых клеток. Важную роль в этом играют гормоны, вырабатываемые половыми клетками.

Установлено, что яйцеклетки выделяют пептиды, способствующие привлечению сперматозоидов. Сразу после эякуляции спермии неспособны к проникновению в яйцеклетки до тех пор, пока не произойдет капацитация — приобретение спермиями оплодотворяющей способности под действием секрета – женских половых путей. В процессе капацитации с плазмолеммы спермия в области акросомы удаляются гликопротеины и протеины семенной плазмы, что способствует акросомальной реакции.

В механизме капацитации большое значение принадлежит гормональным факторам, прежде всего прогестерону (гормон желтого тела), активизирующему секрецию железистых клеток яйцеводов. Во время капацитации происходят связывание холестерина цитолеммы спермия альбуминами женских половых путей и обнажение рецепторов половых клеток. Оплодотворение происходит в ампулярной части яйцевода. Оплодотворению предшествует осеменение — взаимодействие и сближение гамет (дистантное взаимодействие), обусловленное хемотаксисом.

Вторая фаза оплодотворения — контактное взаимодействие, во время которого сперматозоиды вращают яйцеклетку. Многочисленные спермии приближаются к яйцеклетке и вступают в контакт с ее оболочкой. Яйцеклетка начинает совершать вращательные движения вокруг своей оси. Эти движения обусловлены влиянием биения жгутиков сперматозоидов. В процессе взаимодействия мужской и женской половых клеток в спермиях происходит акросомальная реакция. Она заключается в слиянии наружной мембраны акросомы с передними 2/3 плазмолеммы спермия. Затем в области слияния мембраны разрываются, и ферменты акросомы выходят в окружающую среду.

Инициация второй фазы оплодотворения происходит под влиянием сульфатированных полисахаридов блестящей зоны, которые вызывают поступление ионов кальция и натрия в головку спермия, замещение ими ионов калия и водорода и разрыв мембраны акросомы. Прикрепление спермия к яйцеклетке происходит под влиянием углеводной группы фракции гликопротеинов прозрачной зоны яйцеклетки. Рецепторы спермия для прозрачной зоны представляют собой фермент гликозилтрансферазу, находящийся на поверхности акросомы головки, который «узнает» сахар N-ацетилглюкозамин — рецептор женской половой клетки. Плазматические мембраны в месте контакта половых клеток сливаются, и происходит плазмогамия — объединение цитоплазм обеих гамет.

Сперматозоиды при контакте с яйцеклеткой могут связывать десятки тысяч молекул гликопротеида Zp3. При этом отмечается запуск акросомальной реакции. Акросомальная реакция характеризуется повышением проницаемости плазмолеммы спермия к ионам Ca^{2+}, деполяризацией ее, что способствует слиянию плазмолеммы с передней мембраной акросомы. Блестящая зона оказывается в непосредственном контакте с акросомальными ферментами. Ферменты разрушают блестящую зону, спермий проходит через нее и входит в перивителлиновое пространство, расположенное между блестящей зоной и плазмолеммой яйцеклетки. Через несколько секунд изменяются свойства плазмолеммы яйцеклетки, и начинается кортикальная реакция, а через несколько минут изменяются свойства блестящей зоны — Zp (зонная реакция).

У млекопитающих при оплодотворении в яйцеклетку проникает лишь один сперматозоид. Такое явление называется моноспермией. Оплодотворению способствуют сотни других принимающих участие в осеменении сперматозоидов. Ферменты, выделяемые из акросом, — спермолизины (трипсин, гиалуронидаза) – разрушают лучистый венец, расщепляют гликозаминогликаны прозрачной зоны яйцеклетки. Отделяющиеся фолликулярные клетки склеиваются в конгломерат, который вслед за яйцеклеткой перемещается по трубе благодаря мерцанию ресничек эпителиальных клеток слизистой оболочки.

Третья фаза. В ооплазму проникают головка и промежуточная часть хвостового отдела. После вхождения сперматозоида в яйцеклетку на периферии ооплазмы происходит уплотнение ее (зонная реакция) и образуется оболочка оплодотворения. Кортикальная реакция — слияние плазмолеммы яйцеклетки с мембранами кортикальных гранул, в результате чего содержимое из гранул выходит в перивителлиновое пространство и воздействует на молекулы гликопротеидов блестящей зоны. Вследствие этой зонной реакции молекулы Zp3 модифицируются и утрачивают способность быть рецепторами спермиев. Образуется оболочка оплодотворения, препятствующая полиспермии — проникновению других спермиев. Механизм кортикальной реакции включает приток ионов натрия через участок мембраны сперматозоида, встроенный в поверхность яйцеклетки после завершения акросомальной реакции.

В результате отрицательный мембранный потенциал клетки становится слабоположительным. Приток ионов натрия обусловливает высвобождение ионов кальция из внутриклеточных депо и увеличение его содержания в гиалоплазме яйцеклетки. Вслед за этим начинается экзоцитоз кортикальных гранул. Высвобождающиеся из них протеолитические ферменты разрывают связи между блестящей зоной и плазмолеммой яйцеклетки, а также между спермиями и прозрачной зоной. Кроме того, выделяется гликопротеид,

связывающий воду и привлекающий ее в пространство между плазмолеммой и блестящей зоной. Вследствие этого формируется перивителлиновое пространство. Наконец, выделяется фактор, способствующий затвердению прозрачной зоны и образованию из нее оболочки оплодотворения. Благодаря механизмам предотвращения полиспермии только одно гаплоидное ядро сперматозоида получает возможность слиться с одним гаплоидным ядром яйцеклетки, что приводит к восстановлению характерного для всех клеток диплоидного набора. Проникновение сперматозоида в яйцеклетку через несколько минут значительно усиливает процессы внутриклеточного обмена, что связано с активизацией ферментативных ее систем. Взаимодействие сперматозоидов с яйцеклеткой может быть заблокировано при помощи антител против веществ, входящих в прозрачную зону. На этом основании изыскиваются способы иммунологической контрацепции.

После сближения женского и мужского пронуклеусов образуется зигота — одноклеточный зародыш. Уже на стадии зиготы выявляются презумптивные зоны как источники развития соответствующих участков бластулы, из которых в дальнейшем формируются зародышевые листки.

2. Зарисуйте схему процесса взаимодействия гамет при оплодотворении (рис. 96).

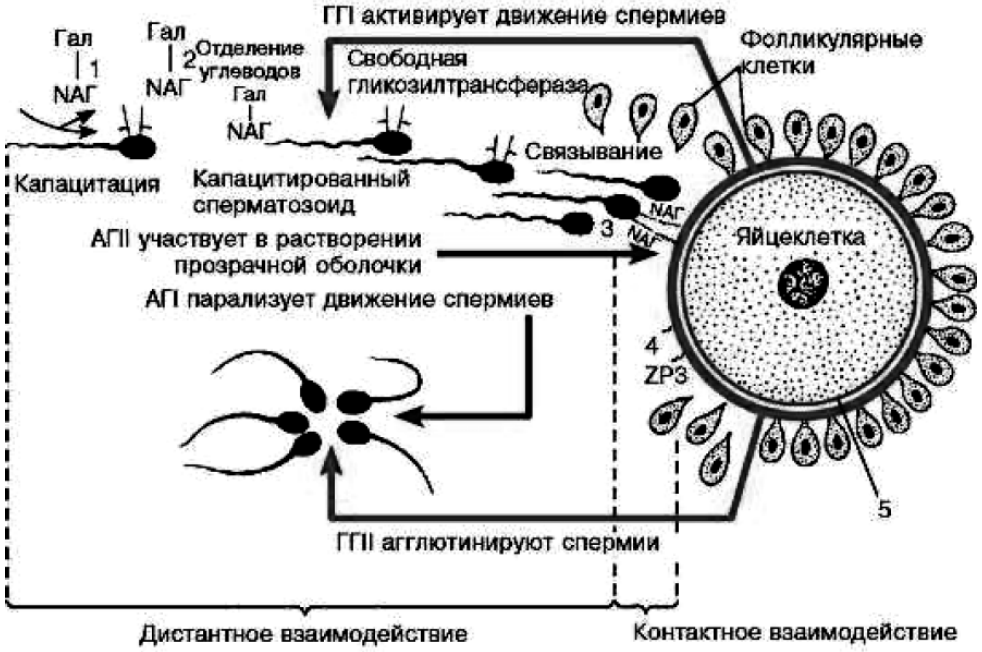

Рис. 96. Взаимодействие гамет при оплодотворении:
1 — сперматозоид и его рецепторы на головке; 2 — отделение углеводов с поверхности головки при капацитации; 3 — связывание рецепторов сперматозоида с NAГ-рецепторами яйцеклетки (N-ацетил-глюкозамин-рецептор, заключенный в Zp3); 4 — Zp3 (третья фракция блестящей зоны); 5 — цитолемма яйцеклетки; ГГІ, ГГІІ — гиногамоны; АГІ, АГІІ — андрогамоны

3. Зарисуйте процесс оплодотворения (по Вассерману) (рис. 97).

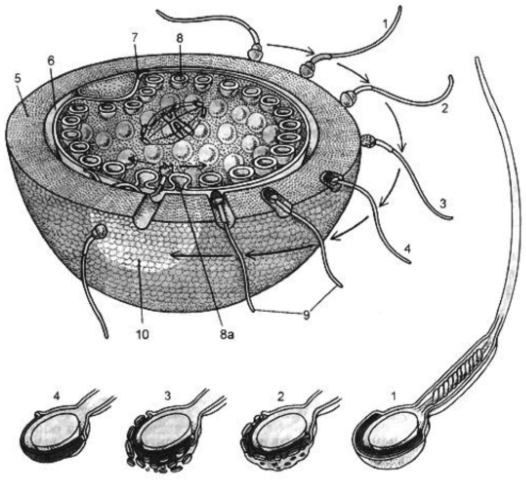

Рис. 97. Оплодотворение (по Вассерману с изменениями): 1, 2, 3, 4 — стадии акросомной реакции; 5 — zona pellucida (блестящая зона); 6 — перивителлиновое пространство; 7 — плазматическая мембрана; 8 — кортикальная гранула; 8а — кортикальная реакция; 9 — вхождение спермия в яйцеклетку; 10 — зонная реакция

4. Зарисуйте схему фаз оплодотворения и начала дробления (рис. 98).

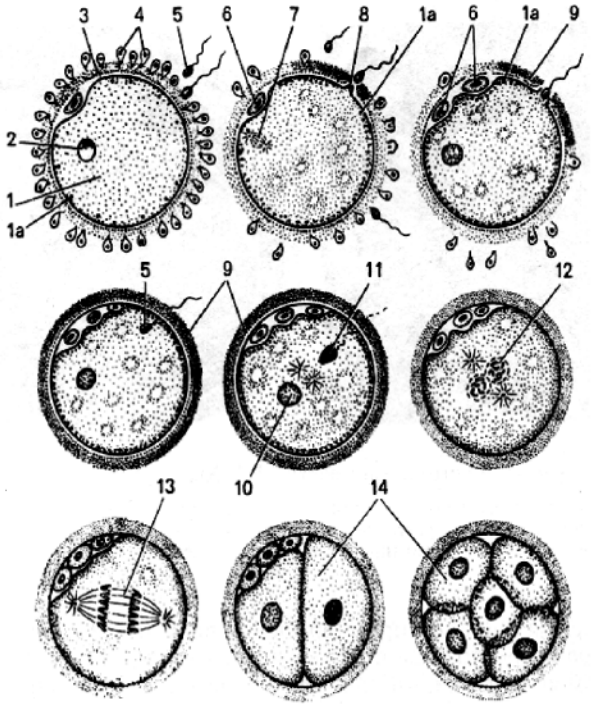

Рис. 98. Фазы оплодотворения и начало дробления (схема): 1 — ооплазма; 1а — кортикальные гранулы; 2 — ядро; 3 — блестящая зона; 4 — фолликулярный эпителий; 5 — спермин; 6 — редукционные тельца; 7 — митотическое деление ооцита; 8 — бугорок оплодотворения; 9 — оболочка оплодотворения; 10 — женский пронуклеус; 11 — мужской пронуклеус; 12 — синкарион; 13 — первое митотическое деление зиготы; 14 — бластомеры

5. Зарисуйте микрофотографию зиготы человека в стадии сближения мужского и женского ядер (пронуклеусов) (рис. 99).

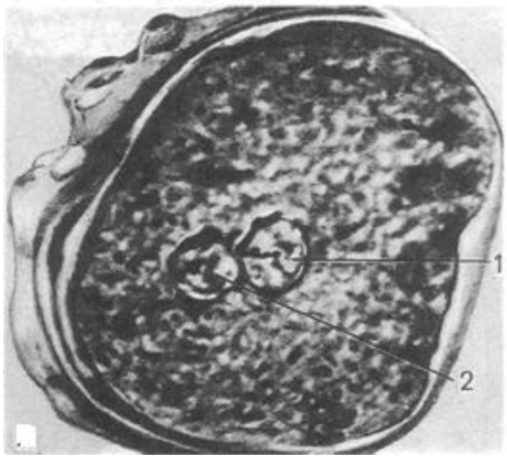

Рис. 99. Зигота человека в стадии сближения мужского и женского ядер (пронуклеусов) (по Б.П. Хватову): 1 — женское ядро; 2 — мужское ядро

Рассмотрите микропрепараты:

а) «Оплодотворение яйцеклетки лошадиной аскариды (окраска гематоксилином)» (Атлас, фото 48). На малом увеличении найти отдельно лежащие яйцеклетки, между которыми расположены конусовидной формы (без жгутика) сперматозоиды.

При большом увеличении рассмотреть и зарисовать:

– яйцеклетку в момент внедрения спермия, когда происходит взаимодействие мембран клеток;

– яйцеклетку с внедрившимся сперматозоидом, ядро которого располагается в цитоплазме яйца и имеет вид треугольного тельца с расплывчатыми контурами.

б) «Оплодотворенная яйцеклетка млекопитающего с 2 пронуклеусами (окраска эозином)» (Атлас, фото 49).

ПРАКТИЧЕСКОЕ ЗАНЯТИЕ № 22
ТИПЫ ДРОБЛЕНИЯ

Цель: Изучить процессы дробления и образования бластулы. Познакомиться с различными типами дробления и бластул.

Задание:

1. Рассмотрите схему «Основные типы дробления и бластул». Запишите схему в тетрадь и зарисуйте различные типы бластул (рис. 100). Выясните зависимость типа дробления от количества и распределения желтка, а также зависимость характера образующейся в результате дробления бластулы от типа дробления.

Основные типы дробления и бластул

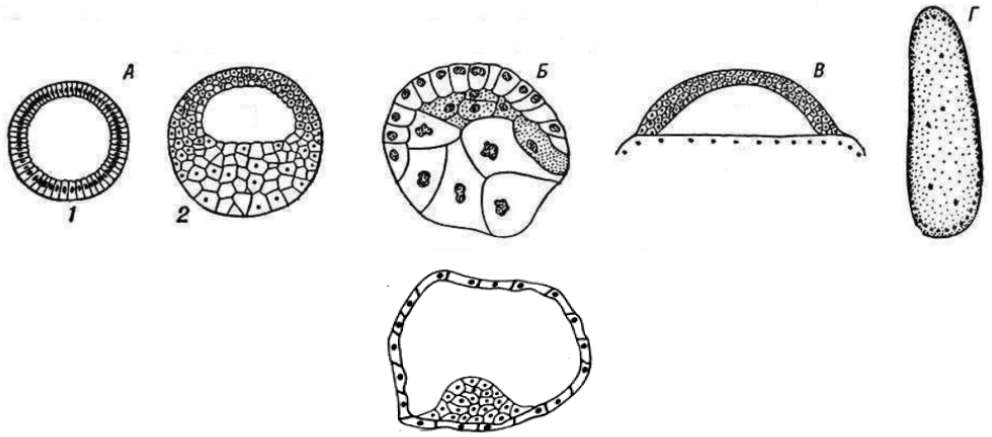

Рис. 100. Различные типы бластул: А1 — целобластула; А2 — амфибластула; Б — стерробластула; В — дискобластула; Г — перибластула; д – бластоциста

2. Рассмотрите типы дробления и образование бластул: у ланцетника; у амфибий; у птиц; у млекопитающих (рис. 101–104). Зарисуйте и подпишите рисунки.

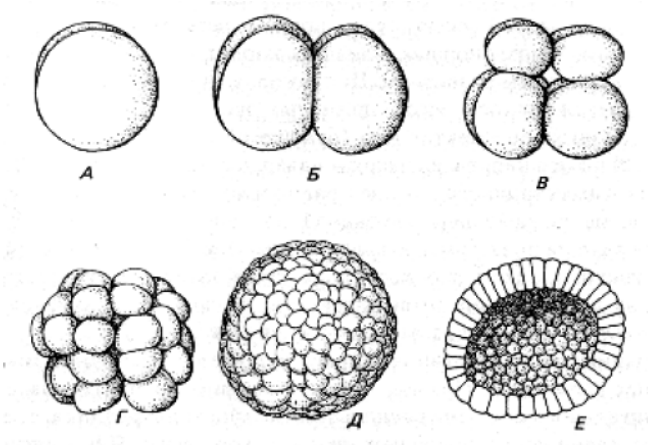

Рис. 101. Дробление и образование бластулы в олиголецитальном яйце на примере яйца ланцетника: А – первое деление дробления; анимальный полюс яйца до дробления расположен наверху. Б – второе деление дробления, ведущее к образованию четырехклеточной стадии. В – третье деление дробления; клетки анимального полушария несколько мельче. Г – после 2-х дальнейших делений дробления. Д – бластула. Е – бластула в разрезе; виден бластоцель, окруженный одним слоем клеток

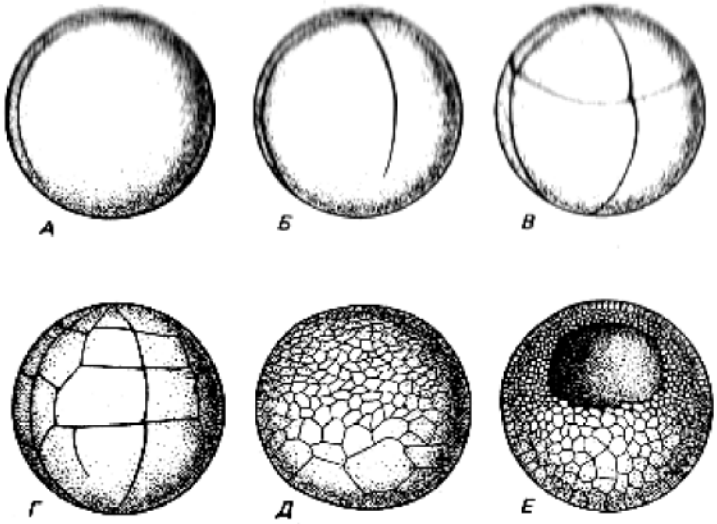

Рис. 102. Дробление и образование бластулы в мезолецитальном яйце амфибий: А – первое деление дробления. Б – второе деление дробления. В – третье (меридиальное) деление дробления, после которого клетки анимальной половины оказываются мельче. Г – стадия примерно 36 клеток; дробление неравномерное. Д – бластула, в которой клетки на 2-х исходных полюсах резко различаются по величине. Е – бластула в разрезе; виден небольшой бластоцель, стенки бластулы многослойные. Масса желтка на вегетативном полюсе дробится медленно, образуя скопление крупных клеток

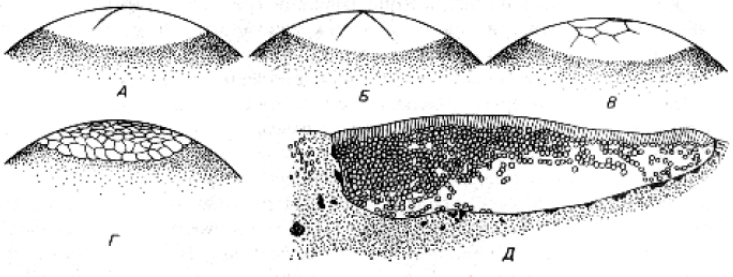

Рис. 103. Дробление и образование бластулы в яйцах, богатых желтком (например: яйца акул, рептилий или птиц). На схемах показан анимальный полюс яйца – участок прозрачной протоплазмы, лежащий на обширной инертной массе желтка: А-Г – стадии дробления, но в результате дробления образуется не шар, а пласт клеток. Д – разрез через сформированную бластулу на большом увеличении. Бластула представляет собой плоскую пластинку толщиной в несколько клеток с бластоцелем неправильной формы, лежащим под ней, но над несегментированной массой желтка

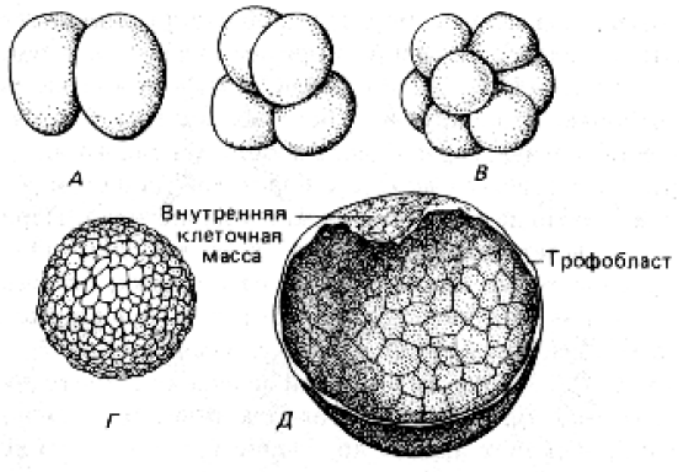

Рис. 104. Дробление и образование бластулы у млекопитающего: Дробление (А–Г) маленького яйца, почти лишенного желтка, сходно с дроблением яйца ланцетника. Образовавшаяся бластула (Д) обладает обманчивым сходством с бластулой ланцетника. Но тонкая наружная сфера – это трофобласт, образующий связь со стенкой матки, а истинная бластула (или бластодерма) – только внутренняя клеточная масса. Эта масса представляет собой клеточный пласт, лежащий над внутренней полостью, подобно тому, как бластула полилецитального яйца располагается на массе желтка

3. Рассмотрите микропрепарат «Полное равномерное дробление яйцеклетки лошадиной аскариды (окраска железным гематоксилином)» (рис. 105, Атлас, фото 50). При малом увеличении в полости матки видно большое количество яиц, находящихся на разных этапах дробления.

Зарисуйте и подпишите: зиготу; стадию 2-х бластомеров, когда яйцо завершило первое деление; стадию 4-х бластомеров, когда объем цитоплазмы уменьшился почти вдвое после каждого деления, а ядра остаются прежних размеров.

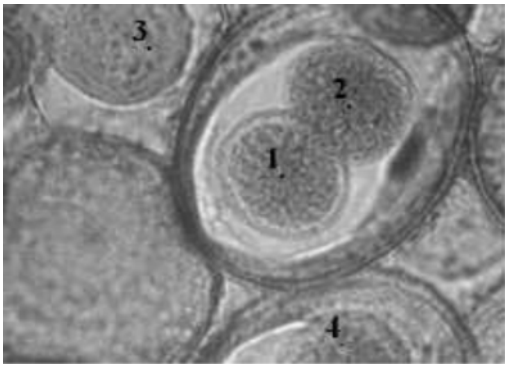

Рис. 105. Полное равномерное дробление яйцеклетки лошадиной аскариды.
1–2 – бластомеры; 3–4 – исходные клетки

ПРАКТИЧЕСКОЕ ЗАНЯТИЕ № 23
ОСОБЕННОСТИ ДРОБЛЕНИЯ ЗИГОТЫ У МЛЕКОПИТАЮЩИХ

Цель: Изучить особенности дробления и образования бластулы у млекопитающих.

Задание:

1. Рассмотрите на большом увеличении микропрепараты «Зародыш млекопитающего на разных стадиях бластомеров» (окраска эозином) (рис. 106, Атлас, фото 51):

– на стадии 2-х бластомеров;
– на стадии 4-х бластомеров;
– на стадии 6-и бластомеров;
– на стадии 8-и бластомеров;
– на стадии 10-ти бластомеров;
– на стадии 12-ти бластомеров;
– на стадии 16-ти бластомеров.

Зарисуйте, рисунки подпишите.

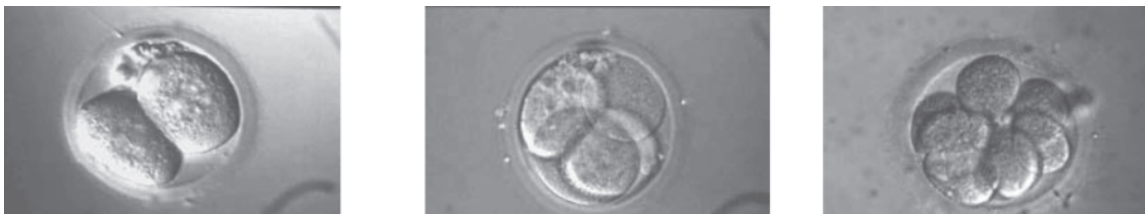

1 2 3

Рис. 106. Зародыш млекопитающего на разных стадиях бластомеров: 1 – два бластомера; 2 – три бластомера; 3 – восемь бластомеров

2. Зарисуйте схему дробления зиготы человека (рис. 107). Подпишите стадии дробления.

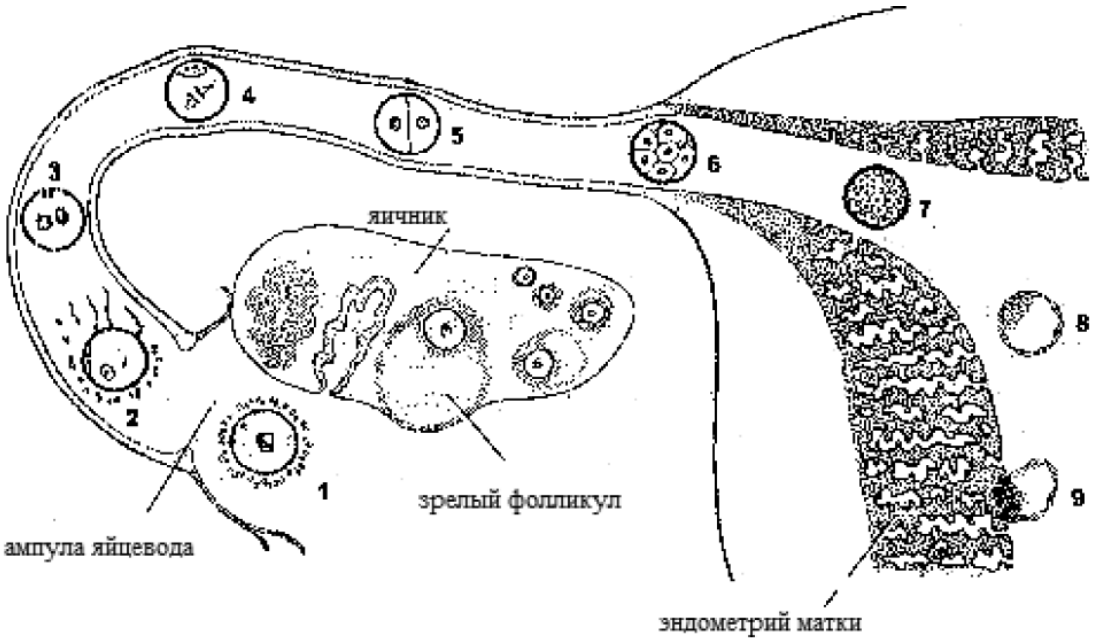

Рис. 107. Схема дробления зиготы человека: 1 – овоцит тотчас после овуляции; 2 – оплодотворение через 12–24 ч после овуляции; 3 – стадия появления мужского и женского пронуклеусов; 4 – начало дробления; 5 – двухклеточная стадия (30 ч); 6 – морула, состоящая из 12–16 бластомеров (3 суток); 7 – продвинутая морула в полости матки (4 суток); 8 – ранняя бластоциста (4,5–5 суток); 9 – имплантация бластоцисты (5,5 – 6 суток)

ПРАКТИЧЕСКОЕ ЗАНЯТИЕ № 24
ГАСТРУЛЯЦИЯ И ДИФФЕРЕНЦИРОВКА ЗАРОДЫШЕВЫХ ЛИСТКОВ

Цель: Изучить различные механизмы гаструляции, происхождения и процессы дифференцировки зародышевых листков.

Задание:

1. Зарисуйте типы гаструл в тетрадь, рисунки подпишите (рис. 108).

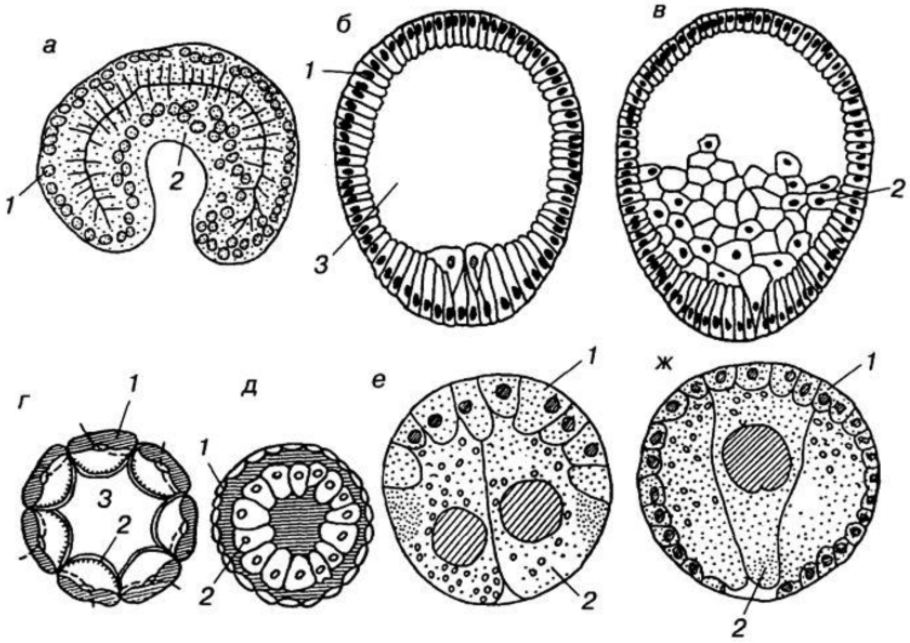

Рис. 108. Типы гаструл: а – инвагинационная гаструла; б, в – две стадии развития иммиграционной гаструлы; г, д – две стадии развития деляминационной гаструлы; е, ж – две стадии развития эпиболической гаструлы; 1 – эктодерма; 2 – энтодерма; 3 – бластоцель

2. Рассмотрите процессы перемещения клеток при гаструляции (рис. 109) и образование первичной полоски (рис. 110). Зарисуйте и подпишите рисунки.

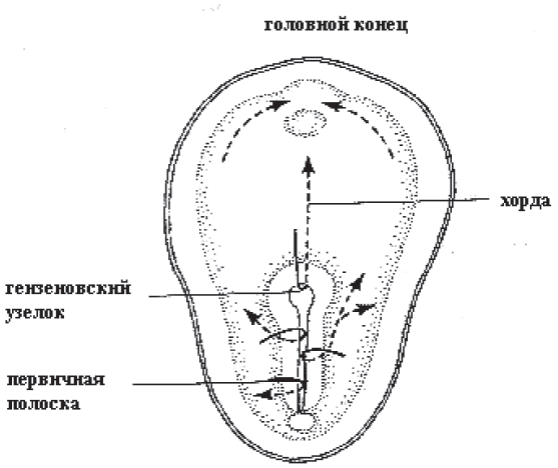

Рис. 109. Перемещение клеток при гаструляции

Рис. 110. Образование первичной полоски

3. Рассмотрите микропрепарат «Зародышевые листки (окраска гематоксилином)» (Атлас, фото 52). Зарисуйте строение и подпишите первичную полоску, эпибласт, гипобласт.

4. Запишите схему происхождения зародышевых листков (рис. 111).

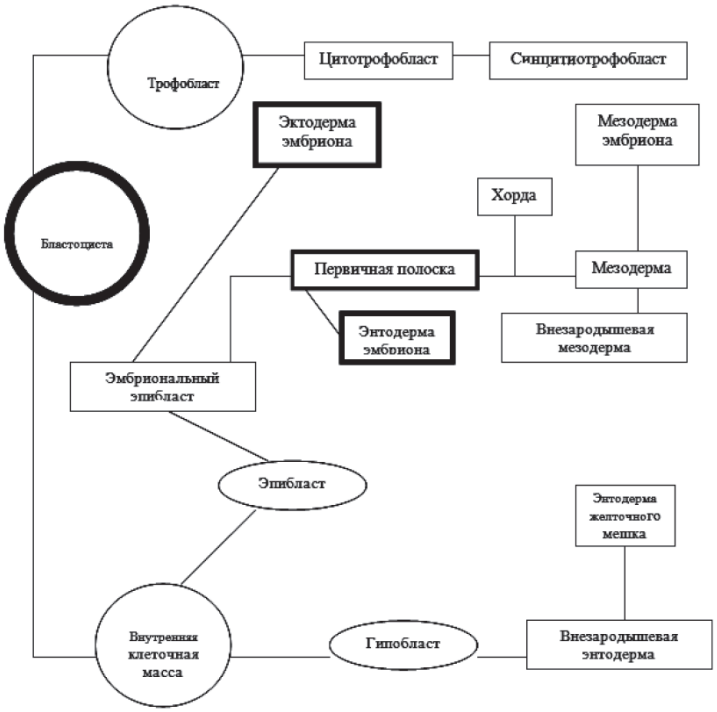

Рис. 111. Схема происхождения зародышевых листков

5. Зарисуйте и подпишите процессы нейруляции у зародыша человека (рис. 112).

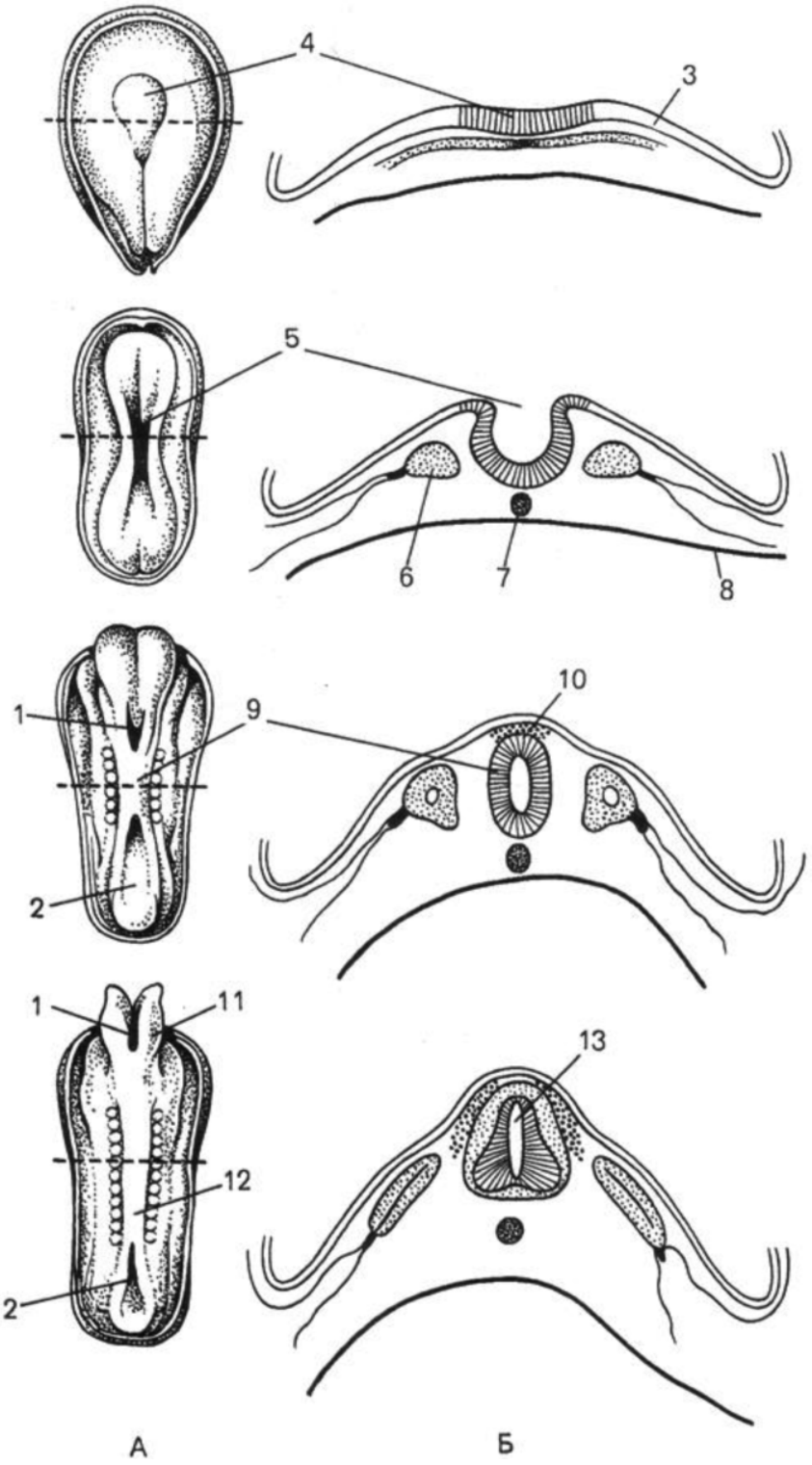

Рис. 112. Нейруляция у зародыша человека: А — вид со спины; Б — поперечные срезы. 1 — передний нейропор; 2 — задний нейропор; 3 — эктодерма; 4 — нервная пластинка; 5 — нервный желобок; 6 — мезодерма; 7 — хорда; 8 — энтодерма; 9 — нервная трубка; 10 — нервный гребень; 11 — головной мозг; 12 — спинной мозг; 13 — спинно-мозговой канал

ПРАКТИЧЕСКОЕ ЗАНЯТИЕ № 25
ОСОБЕННОСТИ РАЗВИТИЯ ЗАРОДЫШЕЙ ХОРДОВЫХ

Цель: Изучить особенности развития зародышей хордовых.

Задание:

1. Рассмотрите на малом увеличении микропрепарат «Желточный мешок форели (окраска гематоксилином-пирофуксином)» (рис. 113, Атлас, фото 53). Зарисуйте и подпишите.

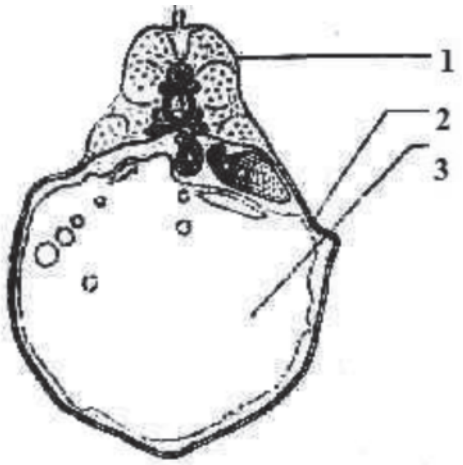

Рис. 113. Зародыш рыбы с желточным мешком (поперечный разрез):
1 — тело рыбы
2— желточный мешок
3 — желток

2. Рассмотрите и зарисуйте «Карту презумптивных зачатков зародыша курицы перед началом гаструляции» (рис. 114).

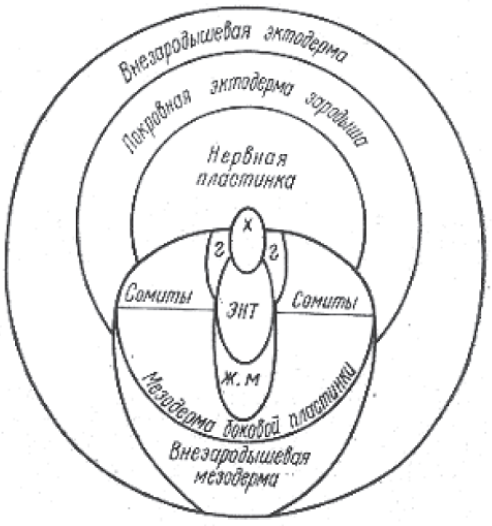

Рис. 114. Карта презумптивных зачатков зародыша курицы перед началом гаструляции: г – зачаток головной мезодермы, ж.м. – зачаток энтодермы желточного мешка, х – зачаток хорды, энт (энтобласт) – зачаток головной кишки

3. Рассмотрите рисунки «Дифференцировка зародышевых листков у птиц (рис. 115) и микропрепараты на малом увеличении:

а) «Сомиты, хорда и нервная трубка зародыша курицы (окраска гематоксилин)» (Атлас, фото 54). Зарисуйте препарат и подпишите.

б) «Туловищная амниотическая складка зародыша курицы (окраска гематоксилин)» (Атлас, фото 55). Зарисуйте препарат подпишите.

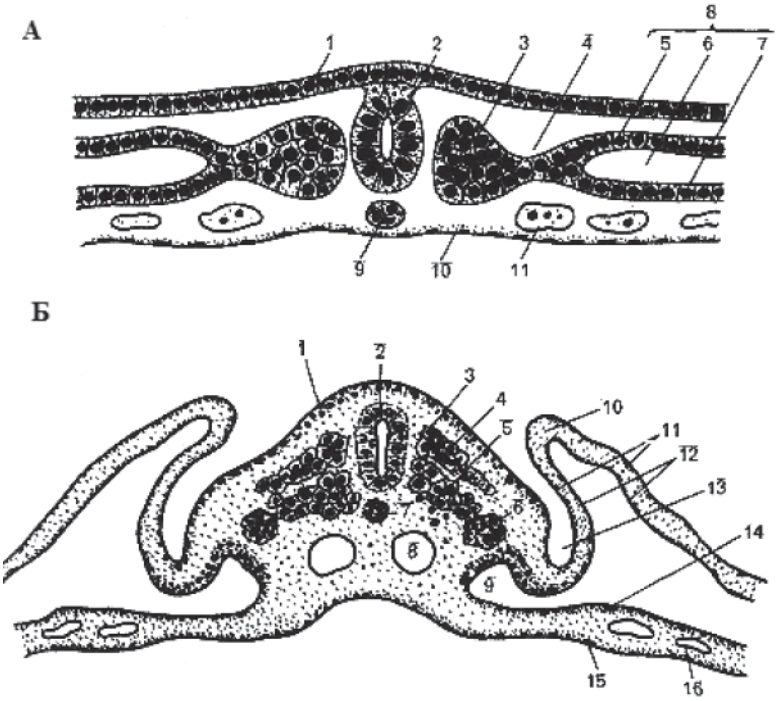

Рис. 115. Дифференцировка зародышевых листков у птиц:
А – зародыш на стадии осевого комплекса зачатков: 1 – эктодерма; 2 – нервная трубка; 3 – сомит; 4 – сегментная ножка; 5 – париетальный листок; 6 – целомическая полость; 7 – висцеральный листок; 8 – спланхнотом; 9 – хорда; 10 – энтодерма; 11 – кровеносные сосуды в стенке желточного мешка;
Б – образование туловищных и амниотических складок; дифференцировка мезодермы: 1 – кожная эктодерма; 2 – нервная трубка; 3 – дерматом; 4 – склеротом; 5 – миотом; 6 – нефротом; 7 – хорда; 8 – аорта; 9 – целом; 10 – амниотическая складка; 11 – внезародышевая эктодерма; 12 – париетальный листок спланхнотома; 13 – туловищная складка; 14 – висцеральный листок спланхнотома; 15 – энтодерма; 16 – кровеносные сосуды

4. Рассмотрите рисунок «Провизорные органы у птиц» (рис. 116). Зарисуйте и подпишите.

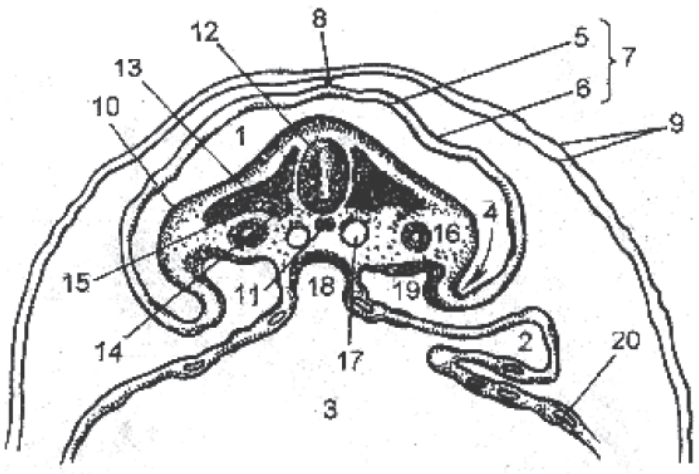

Рис. 116. Провизорные органы у птиц: 1 – полость амниона; 2 – аллантоис; 3 – желточный мешок; 4 – туловищная складка; 5 – париетальная мезодерма; 6 – висцеральная мезодерма; 7 – стенка амниона; 8 – место смыкания амниотических складок; 9 – серозная оболочка; 10 – кожная эктодерма; 11 – хорда; 12 – нервная трубка; 13 – дерматом; 14 – склеротом; 15 – миотом; 16 – нефротом; 17 – аорта; 18 – полость первичной кишки; 19 – целом; 20 – кровеносные сосуды в стенке желточного мешка и аллантоиса

5. Рассмотрите «Тотальный микропрепарат зародыша курицы по часам инкубации: 14 часов; 20 часов; 30 часов (рис. 117. «Зародыш курицы после 30 часов инкубации); 40 часов (окраска гематоксилином)» (Атлас, фото 56, 57, 58, 59). Зарисуйте и подпишите.

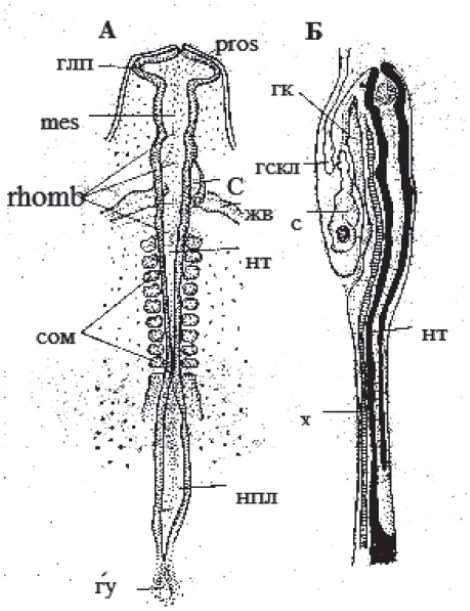

Рис. 117. Зародыш курицы после 30 ч инкубации: А – вид сверху; Б – вид с левого бока
гк – головная кишка; гскл – головная складка; глп – глазной пузырь; гу – гензеновский узелок; жв – желточные вены; нпл – нервная пластинка; нт – нервная трубка; с – сердце; сом – сомиты; х – хорда; pros – передний мозговой пузырь; rhomb – задний мозговой пузырь; mes – средний мозговой пузырь

6. Рассмотрите микропрепарат «Аллантоис курицы (окраска гематоксилином-эозином)» (рис. 118, Атлас, фото 60). Зарисуйте и подпишите кровеносные капилляры.

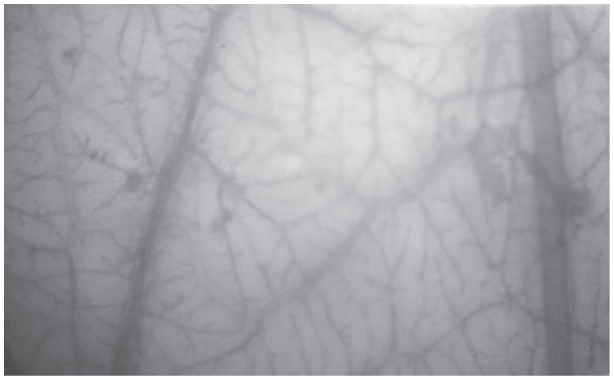

Рис. 118. Аллантоис курицы

ПРАКТИЧЕСКОЕ ЗАНЯТИЕ № 26
ВНЕЗАРОДЫШЕВЫЕ ОРГАНЫ МЛЕКОПИТАЮЩИХ

Цель: Изучить особенности внезародышевых (провизорных) органов млекопитающих.

Задание:

1. Проведите сравнительный анализ провизорных органов у птиц и млекопитающих. Отметьте в таблице 17 знаком «+» характерные для них провизорные органы и укажите функцию.

Таблица 17

Внезародышевые (провизорные) органы

Органы	Птицы	Млекопитающие	Функции
Амнион			
Желточный мешок			
Аллантоис			
Пупочный канатик			
Хорион			
Плацента			

Амнион

Амнион — временный орган, обеспечивающий водную среду для развития зародыша. Он возник в эволюции в связи с выходом позвоночных животных из воды на сушу. В эмбриогенезе человека он появляется на второй стадии гаструляции сначала как небольшой пузырек, дном которого является первичная эктодерма (эпибласт) зародыша. Стенка пузырька образует внезародышевую эктодерму, которая соединяется с внезародышевой мезодермой, разрастается и окружает зародыш тонкой полупрозрачной амниотической оболочкой (источник развития его эпителия).

Стенка амниотического пузырька состоит из пласта клеток внезародышевой эктодермы и из внезародышевой мезенхимы, формирует его соединительную ткань.

Желточный мешок

Желточный мешок — наиболее древний в эволюции внезародышевый орган, возникший как орган, депонирующий питательные вещества (желток), необходимые для развития зародыша. У человека он образован внезародышевой энтодермой и внезародышевой мезодермой (мезенхимой). Появившись на 2-й неделе развития у человека, желточный мешок в питании зародыша принимает участие очень недолго, так как с 3-й недели развития устанавливается связь плода с материнским организмом, т.е. гематотрофное питание. Желточный мешок является первым органом, в стенке которого развиваются кровяные островки, формирующие первые клетки крови и первые кровеносные сосуды, обеспечивающие у плода перенос кислорода и питательных веществ.

По мере образования туловищной складки, приподнимающей зародыш над желточным мешком, формируется кишечная трубка, при этом желточный мешок отделяется от тела зародыша. Связь зародыша с желточным мешком остается в виде полого канатика, называемого желточным стебельком. В качестве кроветворного органа желточный мешок функционирует до 7 — 8-й недели, а затем подвергается обратному развитию и остается в составе пупочного канатика в виде узкой трубочки, служащей проводником кровеносных сосудов к плаценте.

Аллантоис

Аллантоис представляет собой небольшой пальцевидный отросток в каудальном отделе зародыша, врастающий в амниотическую ножку. Он является производным желточного мешка и состоит из внезародышевой энтодермы и висцерального листка мезодермы. У человека аллантоис не достигает значительного развития, но его роль в обеспечении питания и дыхания зародыша все же велика, так как по нему к хориону растут сосуды, располагающиеся в пупочном канатике. Проксимальная часть аллантоиса располагается вдоль желточного стебелька, а дистальная, разрастаясь, врастает в щель между амнионом и хорионом. Это орган газообмена и выделения. По сосудам аллантоиса доставляется кислород, а в аллантоис выделяются продукты обмена веществ зародыша. На 2-м месяце эмбриогенеза аллантоис редуцируется и превращается в тяж клеток, который вместе с редуцированным желточным мешком входит в состав пупочного канатика.

Пупочный канатик

Пупочный канатик, или пуповина, представляет собой упругий тяж, соединяющий зародыш (плод) с плацентой. Он покрыт амниотической оболочкой, окружающей слизистую соединительную ткань с кровеносными сосудами (две пупочные артерии и одна вена) и рудиментами желточного мешка и аллантоиса.

Слизистая соединительная ткань обеспечивает упругость канатика, предохраняет пупочные сосуды от сжатия, обеспечивая тем самым непрерывное снабжение эмбриона питательными веществами, кислородом. Наряду с этим она препятствует проникновению вредоносных агентов из плаценты к эмбриону внесосудистым путем и таким образом выполняет защитную функцию

Хорион

Хорион, или ворсинчатая оболочка, появляется впервые у млекопитающих, развивается из трофобласта и внезародышевой мезодермы. Первоначально трофобласт представлен слоем клеток, образующих первичные ворсинки. Они выделяют протеолитические ферменты, с помощью которых разрушается слизистая оболочка матки и осуществляется имплантация.

Плацента

Плацента — внезародышевый орган, который связывает плод с организмом матери и создает условия для нормального развития. У человека плацента является гемохориальной, т. е. ворсинки хориона в процессе развития органа полностью разрушают все слои эндометрия (эпителий, строму, стенку сосуда) и находятся в материнской крови лакун. Морфология плаценты устанавливается к концу третьего месяца беременности. В дальнейшем меняется система структур, обеспечивающих функции плацентарного барьера.

2. Рассмотрите рисунок 119, зарисуйте и подпишите внезародышевые оболочки.

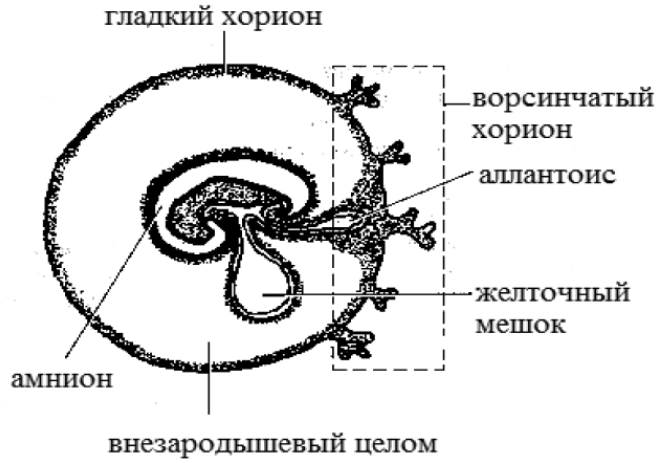

Рис. 119. Внезародышевые оболочки

3. Рассмотрите рисунок 120, зарисуйте и подпишите погруженную в эндометрий бластоцисту.

Рис. 120. Погруженная в эндометрий бластоциста

4. Рассмотрите рисунок 121, зарисуйте и подпишите децидуальную оболочку.

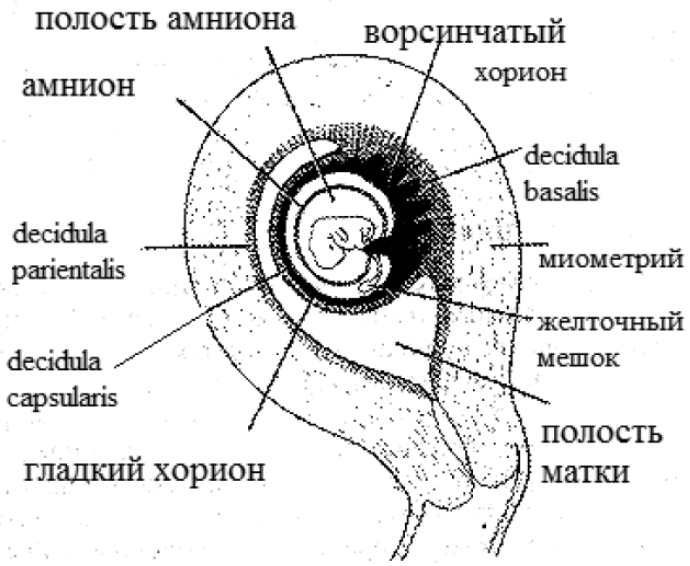

Рис. 121. Децидуальная оболочка

5. Рассмотрите на большом увеличении микропрепарат «Амнион человека (тотальный препарат). Окраска гематоксилином-эозином» (Атлас, фото 61). Зарисуйте и подпишите: эпителиоциты, ядро.

6. Рассмотрите на малом увеличении микропрепарат «Ворсинки хориона человека (тотальный препарат). Окраска кармином» (Атлас, фото 62). Зарисуйте и подпишите.

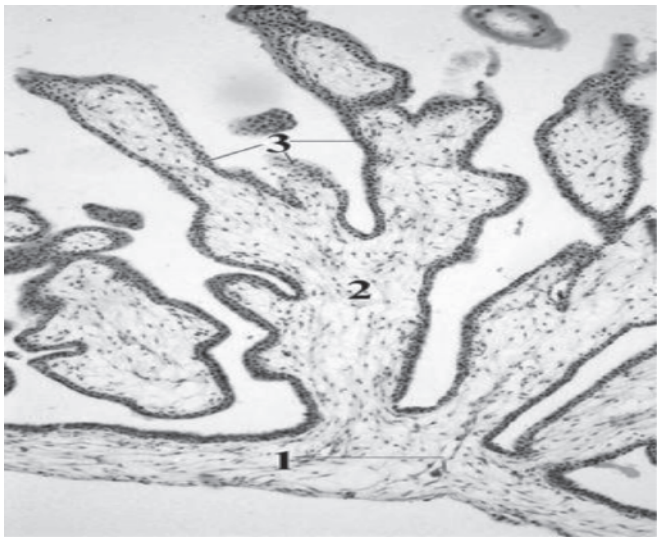

Рис. 122. Строение стенки хориона:
1 – кровеносные сосуды в хориальной пластинке;
2 – ворсинка; 3 – трофобласт

7. Рассмотрите на малом увеличении микропрепарат «Пуповина свиньи (поперечный срез). Окраска гематоксилином-эозином» (рис. 123; Атлас, фото 63). Зарисуйте и подпишите.

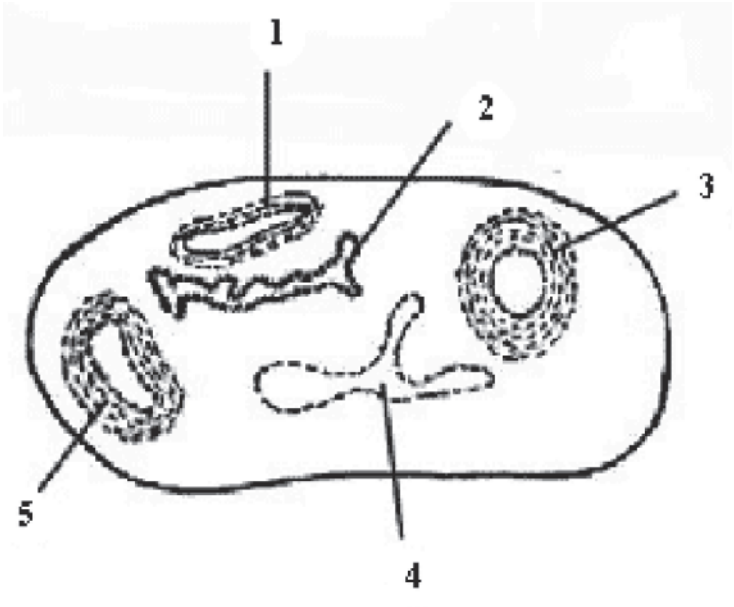

Рис. 123. Поперечный разрез пуповины (схема):
1 – пупочная вена; 2 – аллантоис; 3, 5 – пупочные артерии;4 – желточный мешок

ПРАКТИЧЕСКОЕ ЗАНЯТИЕ № 27
ЭМБРИОНАЛЬНОЕ РАЗВИТИЕ МЛЕКОПИТАЮЩИХ

Цель: Изучить особенности эмбрионального развития млекопитающих.

Задание:

1. Запишите в тетрадь таблицу 18 «Характеристика основных морфологических процессов в различные периоды внутриутробного (пренатального) развития человека». Запомните сроки появления основных морфогенетических процессов.

Таблица 18

Характеристика основных морфологических процессов в различные периоды внутриутробного (пренатального) развития человека

Периоды развития	Сроки развития (неделя)	Морфогенетические процессы
Начальный (ранний эмбриогенез) (1-я неделя)	1-я	Оплодотворение. Дробление зиготы. Образование морулы и бластулы. Первая стадия гаструляции (деламинация), образование эпибласта и гипобласта. Начало имплантации
Зародышевый (эмбриональный) (2 — 8-я неделя)	2-я	Завершение имплантации. Формирование зародышевого диска. Вторая стадия гаструляции (иммиграция), образование первичной полоски, прехордальной пластинки. Образование амниотического и зародышевого пузырьков, внезародышевой мезодермы. Дифференцировка трофобласта на цитотрофобласт и симпластотрофобласт, первичных ворсин хориона. Развитие первичного и вторичного (дефинитивного) желточного мешка
	3-я	Продолжение 2-й стадии гаструляции, образование трех зародышевых листков, хорды, прехордальной пластинки, нервной трубки, нервного гребня. Начало сегментации дорзальной мезодермы (сомиты, сегментные ножки), образование париетального и висцерального листков спланхнотомов и эмбрионального целома, который далее разделяется на 3 полости тела — перикардиальную, плевральную, перитонеальную. Закладка сердца, кровеносных сосудов, предпочки — пронефроса. Формирование внезародышевых органов — аллантоиса, вторичных и третичных ворсин хориона. Образование туловищной складки и отделение первичной кишки зародыша от вторичного желточного мешка
Зародышевый эмбриональный) (2 — 8-я неделя)	4-я	Углубление желточной складки, образование желточного стебля и приподнятие зародыша в полости амниона. Продолжение сегментации дорсальной мезодермы до 30 сомитов и дифференцировка на миотом, склеротом и дерматом. Замыкание нервной трубки и формирование переднего невропора (к 25 сут.) и заднего невропора (к 27 сут.), образование нервных ганглиев; закладка легкого, желудка, печени, поджелудочной железы, эндокринных желез (аденогипофиза, щитовидной и околощитовидных желез). Образование ушной и хрусталиковой плакод, первичной почки — мезонефроса. Начало формирования плаценты. Образование зачатков верхних и нижних конечностей, 4 пар жаберных дуг
	5-я	Расширение головного конца нервной трубки. Окончание сегментации мезодермы (образование 42 — 44 пар сомитов), образование несегментированной мезодермы (нефрогенная ткань) в каудальном отделе Развитие бронхов и долей легкого. Закладка окончательной почки (метанефрос), урогенитального синуса, прямой кишки, мочевого пузыря. Образование половых валиков

Продолжение таблицы 18

Периоды развития	Сроки развития (неделя)	Морфогенетические процессы
	6-я	Формирование лица, пальцев рук. Начало образования наружного уха и глазного яблока. Образование зачатков отделов головного мозга — моста, мозжечка. Формирование печени, поджелудочной железы, легких. Закладки грудных желез. Отделение гонад от мезонефроса. формирование половых различий гонад
	7-я	Формирование верхних и нижних конечностей. Разрыв клоакальной мембраны
	8-я	Формирование пальцев верхней и нижней конечностей. Значительное увеличение размеров головы (до 1/2 длины туловища). Пуповина
Плодный период (9—38 нед)		Завершение формирования плаценты (12 — 13 нед/). Образование гладкого и ворсинчатого хориона. Разрастание симпластотрофобласта и редукция цитотрофобласта в ворсинах плаценты/ Значительное увеличение размеров и массы плода. Продолжение процессов формирования тканей и органов. Формирование системы мать — плод. Кровообращение плода.

2. Рассмотрите и зарисуйте «Индуктивные взаимодействия клеток в процессе эмбрионального развития» (рис. 124).

Рис. 124. Индуктивные взаимодействия клеток в процессе эмбрионального развития (по Гилберту)

3. Рассмотрите, зарисуйте и подпишите: зародыш человека на стадии образования туловищной складки и внезародышевых органов (рис. 125); шестинедельный эмбрион (рис. 126).

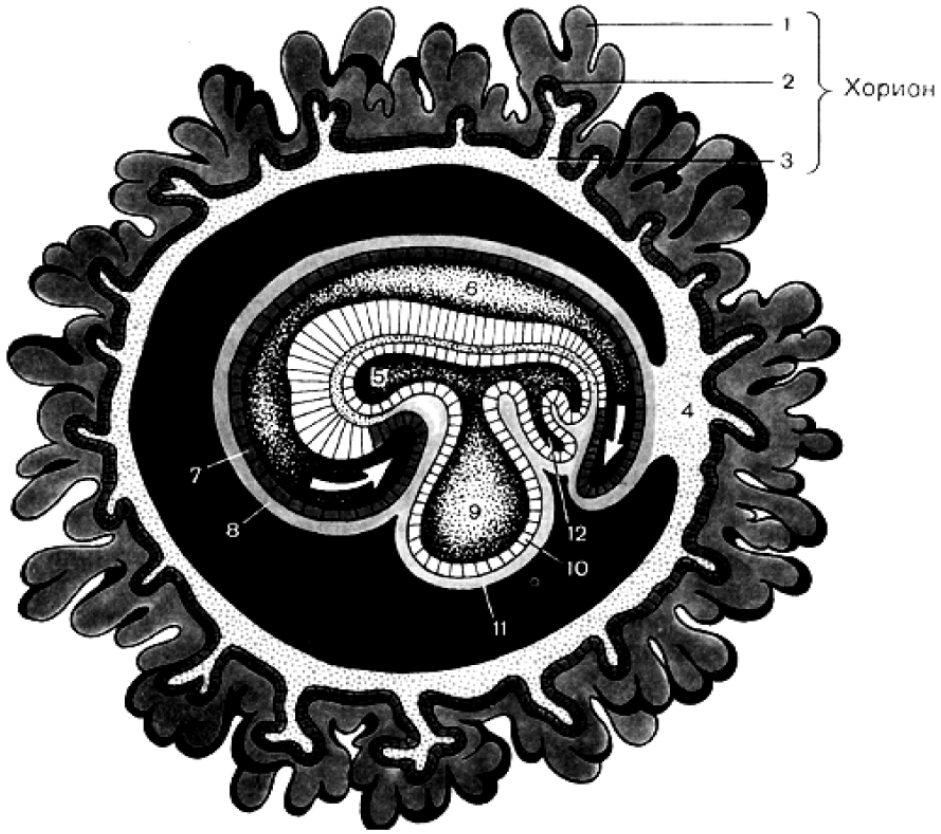

Рис. 125. Зародыш человека на стадии образования туловищной складки и внезародышевых органов (схема по П. Петкову): 1 — симпластотрофобласт; 2 — цитотрофобласт; 3 — внезародышевая мезодерма; 4 — место амниотической ножки; 5 — первичная кишка; 6 — полость амниона; 7 — эктодерма амниона; 8 — внезародышевая мезодерма амниона; 9 — полость желточного мешка; 10 — энтодерма желточного мешка; 11 — внезародышевая мезодерма желточного мешка; 12 — аллантоис

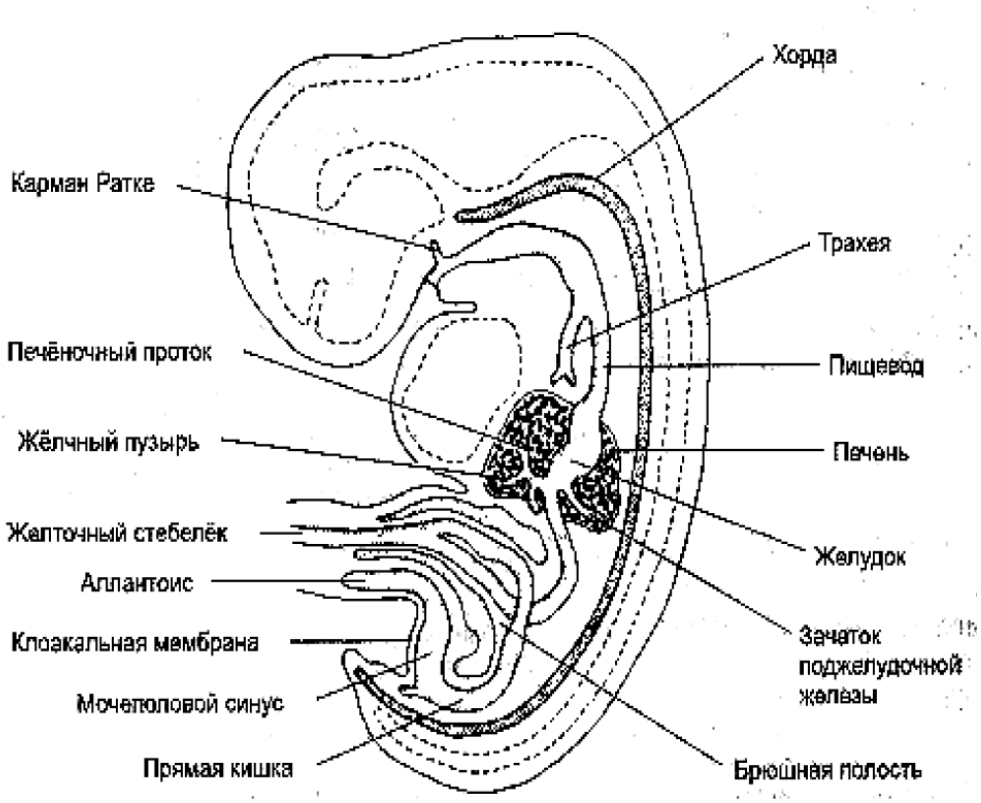

Рис. 126. Шестинедельный эмбрион. Сформированы зачатки всех основных систем. В пищеварительной системе на этом сроке расширяется область желудка, закладывается печень и формируются оба зачатка поджелудочной железы

4. Рассмотрите в лупу препарат «Сагиттальный срез зародыша человека (окраска гематоксилином-эозином)» (Атлас, фото 64). Зарисуйте и подпишите сформированные органы.

5. Рассмотрите в лупу препарат «Сагиттальный срез зародыша крысы (окраска гематоксилином-эозином)» (Атлас, фото 65). Зарисуйте и подпишите сформированные органы.

ПРАКТИЧЕСКОЕ ЗАНЯТИЕ № 28
ПЛАЦЕНТА

Цель: Изучить особенности строения плаценты и ее функции. Научиться определять структуры и ткани в плодной и материнской частях плаценты человека.

Задание:

1. Прочитайте статью «Плацента, строение и функции». Заполните таблицу 19. Укажите в таблице особенности строения и функции плаценты гемохориального типа.

Таблица 19

Строение плаценты

Части плаценты	Образующие их структуры	Функции плаценты
Плодная		
Материнская		

Плацента, строение и функции

Плацента (детское место) – важный временный орган с многообразными функциями, которые обеспечивают связь плода с материнским организмом. Вместе с тем плацента создает барьер между кровью матери и плода. Плацента состоит из двух частей: зародышевой (плодной) и материнской. Плодная часть представлена ветвистым хорионом и приросшей к нему изнутри амниотической оболочкой, а материнская – видоизмененной слизистой оболочкой, отторгающейся при родах.

Зародышевая (плодная) часть плаценты к концу 3-го месяца представлена ветвящейся хориальной пластинкой, состоящей из волокнистой (коллагеновой) соединительной ткани, покрытой цито- и симпластотрофобластом. Ветвящиеся ворсины хориона хорошо развиты лишь со стороны, обращенной к миометрию. Они проходят через всю толщу плаценты и своими вершинами погружаются в базальную часть разрушенного эндометрия. Структурно-функциональной единицей сформированной плаценты является котиледон, образованный стволовой ворсиной и ее вторичными и третичными разветвлениями.

Материнская часть плаценты представлена базальной пластинкой и соединительнотканными септами, отделяющими котиледоны друг от друга, а также лакунами, заполненными материнской кровью. В местах контакта стволовых ворсин с отпадающей оболочкой встречаются также трофобластические клетки (периферический трофобласт).

Ворсины хориона разрушают ближайшие к плоду слои основной отпадающей оболочки, и на их месте образуются заполненные материнской кровью лакуны, в которые свободно свисают ворсины хориона. Глубокие неразрушенные части отпадающей оболочки вместе с трофобластом образуют базальную пластинку. Базальный слой эндометрия – соединительная ткань слизистой оболочки матки, содержащая децидуальные клетки.

В месте прикрепления ворсин к материнской части плаценты, встречаются скопления клеток периферического цитотрофобласта. Аморфная субстанция (фибриноид Рора) находится на поверхности базальной пластинки, обращенной к хориальным ворсинам. Фибреноид играет существенную роль в обеспечении иммунологического гомеостаза в системе мать–плод.

Формирование плаценты заканчивается в конце 3-го месяца беременности. Плацента обеспечивает питание, тканевое дыхание, рост, регуляцию образовавшихся к этому времени зачатков органов плода, а также его защиту.

2. Рассмотрите и зарисуйте «Трехнедельный эмбрион на стадии гаструлы» (рис. 127). Рисунок подпишите.

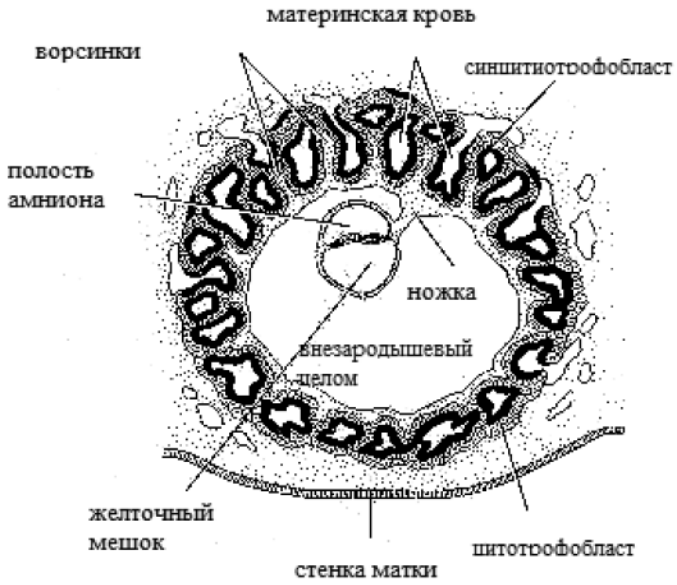

Рис. 127. Трехнедельный эмбрион на стадии гаструлы. Клетки трофобласта, образующие плаценту, вступают в контакт с кровеносными сосудами матки

3. Рассмотрите процесс развития ворсинок хориона (рис. 128), зарисуйте и подпишите.

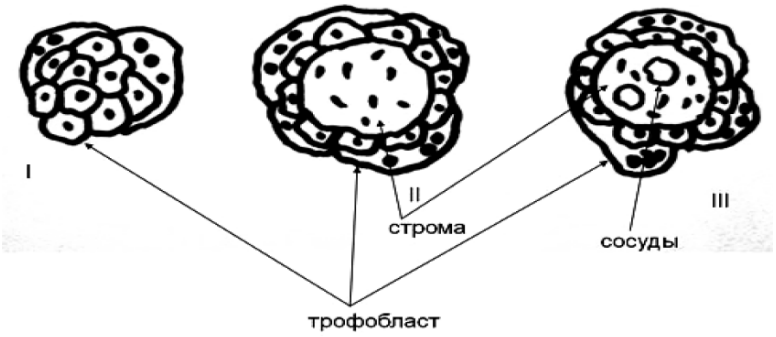

Рис. 128. Развитие ворсинок хориона: I - первичная; II – вторичная; III – третичная

4. Зарисуйте строение плаценты (рис. 129). Рисунок подпишите.

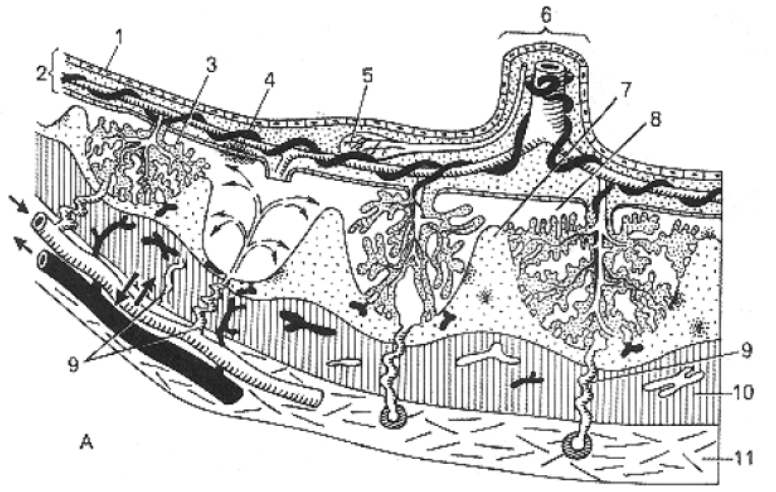

Рис. 129. Плацента гемохориального типа. Динамика развития ворсин хориона. А – строение плаценты: 1 – эпителий амниона; 2 – хориальная пластинка; 3 – ворсинка; 4 – фибриноид; 5 – желточный мешок; 6 – пупочный канатик; 7 – перегородка плаценты; 8 – лакуна; 9 – спиральная артерия; 10 – базальный слой эндометрия; 11 – миометрий

6. Рассмотрите на малом увеличении микропрепарат «Плацента человека. Плодная часть (окраска гематоксилином-эозином)» (Атлас, фото 66). Зарисуйте и подпишите.

7. Рассмотрите на малом увеличении препарат «Плацента человека. Материнская часть (окраска гематоксилином-эозином)» (Атлас, фото 67). Зарисуйте и подпишите.

ПРАКТИЧЕСКОЕ ЗАНЯТИЕ № 29
КРИТИЧЕСКИЕ ПЕРИОДЫ В РАЗВИТИИ ПЛОДА И НОВОРОЖДЕННОГО

Цель: Изучить периоды развития и критические периоды в развитии плода и новорожденного.

Задание:

1. Прочитайте статью и заполните таблицу 20.

Таблица 20

Периоды развития плода

Период развития плода периода	Характеристика	Какие нарушения ожидаются

Периоды развития плода

1. Предимплантационный (с момента оплодотворения яйцеклетки со сперматозоидом до внедрения оплодотворенной яйцеклетки в слизистую стенки матки);
2. Имплантационный (прикрепление оплодотворенной яйцеклетки к стенке матки);
3. Органогенез и плацентация (период формирования всех органов и тканей плода, а также плаценты);
4. Плодный – период роста и развития сформированных органов и тканей.

Предимплантационный период

Движение яйцеклетки по маточной трубе происходит под воздействием женских половых гормонов эстрогенов и прогестерона. Прогестерон – гормон беременности, который на ранних сроках беременности вырабатывается в яичнике (на месте лопнувшего фолликула образуется желтое тело, которое продуцирует в большом количестве этот гормон и способствует наступлению и поддержанию беременности). Если прогестерона вырабатывается недостаточно, яйцеклетка из маточной трубы попадет в полость матки с опозданием. При повышенной перистальтике маточной трубы оплодотворенная яйцеклетка попадет в полость матки раньше, чем она может внедриться в слизистую, вследствие чего яйцеклетка может погибнуть. Так как при этом беременность не состоится, задержки очередной менструации не будет, то беременность останется недиагностированной, нераспознанной.

Период продвижения оплодотворенной яйцеклетки по маточной трубе считается первым критическим периодом беременности (с 12–14 до 10–8 дней до начала очередной менструации). В результате нарушения сложных механизмов регуляции работы маточной трубы яйцеклетка после оплодотворения также может внедриться в стенку трубы (внематочная беременность).

Имплантационный период

Этот период проходит еще до предполагаемой менструации, чаще всего тогда, когда женщина еще и не подозревает о своей беременности. Попадая в полость матки, зародыш уже состоит из 16–32 клеток, однако он не сразу внедряется в слизистую матки, а еще в течение двух дней находится в свободном состоянии. Эти два дня с момента попадания оплодотворенной яйцеклетки в полость матки до ее прикрепления к стенке матки составляют имплантационный период. Место внедрения зависит от ряда обстоятельств, однако чаще всего это передняя или задняя стенка матки.

Питание плодного яйца в этот период происходит за счет местного растворения слизистой стенки матки с помощью ферментов, выделяемых плодным яйцом. По истечении 2 суток плодное яйцо внедряется

в слизистую матки, которая содержит в большом количестве ферменты, гликоген, жиры, микроэлементы, защитные антитела и другие биологически активные вещества, необходимые для дальнейшего роста зародыша.

Второй критический период беременности – имплантация, то есть прикрепление плодного яйца к стенке матки. На процесс имплантации большое влияние оказывают гормональные факторы: концентрация таких гормонов, как прогестерон, эстрогены, пролактин (гормон гипофиза – железы, расположенной в головном мозге), глюкокортикоиды (гормоны надпочечников) и т.д.

Огромное значение имеет и подготовленность слизистой оболочки матки к имплантации, готовность ее принять плодное яйцо. После абортов, выскабливаний, длительного ношения внутриматочной спирали, инфекций, воспалительных процессов может нарушиться рецепторный (воспринимающий) аппарат эндометрия, то есть чувствительные к гормонам клетки, расположенные в слизистой оболочке матки, неправильно реагируют на гормоны, из-за чего слизистая матки недостаточно подготавливается к предстоящей беременности. Если плодное яйцо недостаточно активное, своевременно не выделяет нужное количество ферментов, разрушающих слизистую матки, то оно может внедриться в стенку матки в нижнем сегменте или в шейке матке, в результате чего возникает шеечная беременность или аномальная плацентация (плацента перекрывает выход из матки частично или полностью).

Наличие сращений (синехий) в полости матки после воспалительных процессов, выскабливаний, а также миомы матки тоже могут препятствовать нормальной имплантации.

Период органогенеза и плацентации

Данный период продолжается с момента внедрения плодного яйца в слизистую оболочку матки до 10–12 недель беременности, когда полностью сформированы все органы и ткани плода, а также плацента (детское место – связующее звено между плодом и материнским организмом, с помощью которого происходят процессы питания, обмена веществ и дыхания плода в утробе матери). Это очень ответственный период внутриутробной жизни, так как в это время идет закладка всех органов и тканей плода. Уже на 7-й день после оплодотворения яйцеклетки организм матери получает сигнал о беременности благодаря гормону – хорионическому гонадотропину (ХГ), который выделяется плодным яйцом. ХГ, в свою очередь, поддерживает развитие желтого тела в яичнике. Желтое тело выделяет прогестерон и эстрогены в количестве, достаточном для поддержания беременности. На начальном этапе беременности, до формирования плаценты, желтое тело берет на себя функцию гормональной поддержки беременности, и если по тем или иным причинам желтое тело работает неполноценно, то могут возникнуть угроза выкидыша, выкидыш или неразвивающаяся беременность.

Весь период органогенеза и плацентации также является критическим периодом внутриутробной жизни плода, так как плод высокочувствителен к повреждающему влиянию окружающей среды, особенно в первые 3–6 недель органогенеза. Этот критический период развития беременности особенно важен, так как под влиянием неблагоприятных факторов окружающей среды эмбрион может погибнуть или у него могут возникнуть аномалии развития.

В эти периоды особенно опасно влияние на зародыш факторов окружающей среды, в числе которых:

• физические (ионизирующие излучения, механические воздействия); это может быть действие ионизирующей радиации, например, в условиях техногенной катастрофы на атомных объектах, механические воздействия в виде вибрации и проч. на соответствующих производствах или в момент спортивных тренировок. Что касается влияния радиации, то, если она воздействует на женщину до имплантации зародыша (в предыимплантационный период), в 2/3 случаев эмбрион погибает. В период органогенеза и плацентации часто возникают пороки развития или наступает внутриутробная гибель зародыша или плода;

• химические: фенолы, окись азота, пестициды, тяжелые металлы и т.д. – эти вещества также могут попасть в организм беременной, если она работает на соответствующих производствах или при проведении ремонта в помещении, где долго находится женщина. К химическим веществам относятся никотин, алкоголь, некоторые лекарственные препараты, например, используемые для лечения онкологических заболеваний, и т.д. Из химических соединений особенно неблагоприятно сказываются на состоянии зародыша свинец, ртуть, бензол, никотин, оксиды углеродов и другие вещества, которые могут вызвать пороки развития.

Некоторые лекарственные препараты особенно противопоказаны во время беременности (например, противоопухолевые антибиотики); если они принимались, то рекомендуется прерывание беременности на ранних сроках. При приеме некоторых лекарственных средств необходимы консультация генетика, тщательное наблюдение во время беременности за состоянием зародыша и плода (УЗИ, исследование крови на хорионический гонадотропин, альфа-фетопротеин, эстриол, которые позволяют заподозрить наличие пороков развития плода – анализ проводится в 16–20 недель беременности).

Женщин, работающих на химическом производстве, во время беременности необходимо перевести в другие, менее опасные цеха;

• биологические (например, вирус герпеса, цитомегаловирус, вирус краснухи, и т.д.) (табл. 21).

Таблица 21

Влияние биологических факторов на состояние плода и новорожденного

Инфекция у матери	Влияние на состояние плода и новорожденного
Краснуха	Слепота (катаракта), пороки сердца, глухота, умственная отсталость, водянка головы, недоразвитие глаза, увеличение селезенки и печени, гепатит, энцефалит и т.д.
Герпес	Генерализованный герпес, воспаление мозга, гибель плода
Свинка	Гибель плода, нарушение строения внутренней выстилки сердца
Полиомиелит	Аборты, мертворождения, различные уродства
Сифилис	Аборты, мертворождения
Дизентерия	Аборты, мертворождения
Стрептококк	Аборты, ранняя детская смертность, нарушения мозгового кровообращения
Токсоплазмос	Аборты, мертворождения, нарушение мозговых оболочек и мозга, врожденные аномалии (ЦНС и глаз)
Цитомегаловирус	Недоразвитие головного мозга, повреждение светочувствительной оболочки глаза, умственная отсталость

В критические периоды вредные воздействия приводят к наиболее тяжелым последствиям – гибели зародыша или формированию грубых пороков развития.

Плодный период

С 12 недель беременности начинается плодный период внутриутробной жизни плода, который длится до 40 недель. В это время плод уже полностью сформирован, однако физически незрел.

Сроки беременности 13, 20–24 и 28 недель являются критическими для пациенток с гиперандрогенией - повышенным содержанием мужских половых гормонов – из-за начала выработки гормонов плода. В эти сроки необходимо проверить уровень гормонов и скорректировать дозу препаратов, которые назначены для снижения количества мужских половых гормонов.

В 13 недель беременности плод мужского пола начинает вырабатывать собственный тестостерон – мужской половой гормон, в 20–24 недели начинается выработка кортизола и мужских половых гормонов корой надпочечников плода, в результате чего у женщины с гиперандрогенией может быть очередной подъем мужских половых гормонов, что приведет к прерыванию беременности.

В 28 недель гипофиз плода начинает синтезировать гормон, стимулирующий работу надпочечников, – адренокортикотропный гормон, в результате чего усиливается выработка мужских половых гормонов, что также может привести к прерыванию беременности. При необходимости на этом сроке доктор скорректирует дозу лекарственных препаратов.

2. Прочитайте статью «Подразделение врожденных пороков в зависимости от механизма развития» и заполните таблицу 22.

Таблица 22

Подразделение врожденных пороков в зависимости от механизма развития

Врожденный порок	Механизм развития порока

Подразделение врожденных пороков в зависимости от механизма развития

1) Нарушенное развитие органа.

Эмбриональный зачаток не возникает вообще или не развивается до необходимого уровня как целое или часть (врожденное отсутствие одной из верхних конечностей; отсутствие почки; альбинизм и алкаптонурия, как пример цитогенетического дефекта). Такой тип аномалии называется *агенезией.*

2) Остановка развития органа.

Прекращение прогрессивного развития, препятствующее достижению завершения строения (двойная матка, расщелина мягкого и твердого неба, атрезия, т.е. слепое окончание, двенадцатиперстной кишки, пупочная грыжа, общая брыжейка), или остановка нормального роста (карликовость, инфантильная матка и др.).

3) Чрезмерный рост органа (общий или местный).

Превышение нормального количества (лишний палец, удвоение полового члена, истинные близнецы). Чрезмерная интенсивность развития (гипертрихоз, ихтиоз, облитерация, т.е. заращение, сигмовидной кишки).

4) Слияние или расщепление органа (удвоение мочеточника, подковообразная почка).

5) Нарушение способности образовавшегося целого далее делиться (слияние глазных яблок – циклопия, слияние пальцев – синдактилия, слияние бедер – симподия).

6) Нарушение способности эмбрионального материала к атрофическим процессам, приводящим к персистенции временных структур (мембрана анального отверстия, влагалищный вырост брюшины, удвоение полых вен и др.).

7) Нарушение единого целого в ходе формирования дефинитивных органов (дольчатые или добавочные селезенка, поджелудочная железа, надпочечник).

8) Нарушение процессов миграции.

Затруднено нормальное перемещение всего формирующегося органа или его части (неопущение яичка в мошонку – крипторхизм; нарушение смещения краниально окончательной почки – тазовая почка). Чрезмерно активное перемещение (миграция яичников в наружные половые органы; смещение нижних паращитовидных желез в грудную полость).

9) Нарушение дефенитивной локализации.

Органы зародыша занимают необычное для них место (транспозиция висцеральных органов; расположение зубов в мягком нёбе и др.).

10) Атипическая дифференцировка.

Эмбриональный период заканчивается формированием необычной для нормального плода структуры (врожденные опухоли; ахондроплазия; несовершенный остеогенез).

11) Атавизмы.

Развитие структур, характерных для далеких эволюционных предков.

3. Запишите характеристику морфологических изменений, выходящих за пределы нормы.

Морфологические изменения, выходящие за пределы нормы, называются ***дисплазией.*** Они, в свою очередь, подразделяются на:

1) *мальформации* (неправильное образование структур зародыша под влиянием тератогенных и генетических факторов);

2) *деформации* (аномалии, возникающие в результате механического воздействия);

3) *дисрупции* (врожденные пороки, возникающие вследствие инфекционной или сосудистой патологии, а также амниотических перетяжек);

4) *стигмы дисэмбриогенеза,* к которым относятся пороки развития, не требующие медицинского вмешательства.

4. Запишите таблицу 23 «Сроки возникновения некоторых аномалий развития эмбрионов и плодов человека». Запомните сроки формирования аномалий.

Таблица 23

Сроки возникновения некоторых аномалий развития эмбрионов и плодов человека

Форма аномалии	Сутки развития
Анэнцефалия – отсутствие головного мозга, свода костей черепа	26
Менингомиелоцеле – выбухание оболочек и тканей спинного мозга сквозь дефект в позвоночнике	28
Экстрофия мочевого пузыря – отсутствие нижней части передней брюшной стенки и передней стенки мочевого пузыря. Дефект брюшной стенки замещен задней стенкой мочевого пузыря с отверстиями мочеточников	30
Губа расщепленная (заячья) – дефект развития верхней губы	36

Продолжение таблицы 23

Форма аномалии	Сутки развития
Атрезия и свищи прямой кишки, возникновение диафрагмальной грыжи, дефект межжелудочковой перегородки сердца	6 недель
Расщелина верхней челюсти и нёба	9–10 недель
Грыжа пуповинная (омфалоцеле) – из-за дефекта брюшной стенки наружу выходят внутренние органы, покрытые истонченными тканями пуповины	10 недель
Гипоспадия – отсутствие у детей мужского пола дистальной части мочеиспускательного канала, а его наружное отверстие находится в мошонке или промежности; у детей женского пола – отверстие мочеиспускательного канала открывается во влагалище	12 недель
Крипторхизм – задержка опущения яичек в мошонку	7 – 10 месяцев

Список микропрепаратов к диагностическому занятию по эмбриологии

1. Сперматозоиды человека.
2. Оплодотворенная яйцеклетка с двумя пронуклеусами.
3. Зародыш млекопитающего на стадии 4 бластомеров.
4. Зародышевые листки. Первичная полоска.
5. Сомиты, хорда, нервная трубка.
6. Туловищная амниотическая складка.
7. Желточный мешок.
8. Амнион.
9. Ворсинки хориона.
10. Плаценты человека. Плодная часть.

Вопросы к теоретическому зачету

1. Прогенез. Сперматогенез.
2. Прогенез. Ооогенез.
3. Строение яйцеклетки.
4. Строение сперматозоида.
5. Процесс оплодотворения.
6. Типы дробления. Бластулы.
7. Типы гаструляции. Гаструлы.
8. Органогенез.
9. Плацента.
10. Внезародышевые органы.
11. Критические периоды.

АТЛАС
ФОТОГРАФИЙ МИКРОПРЕПАРАТОВ

ОСНОВЫ ЦИТОЛОГИИ

Тема. Препараты тканей с разным окрашиванием

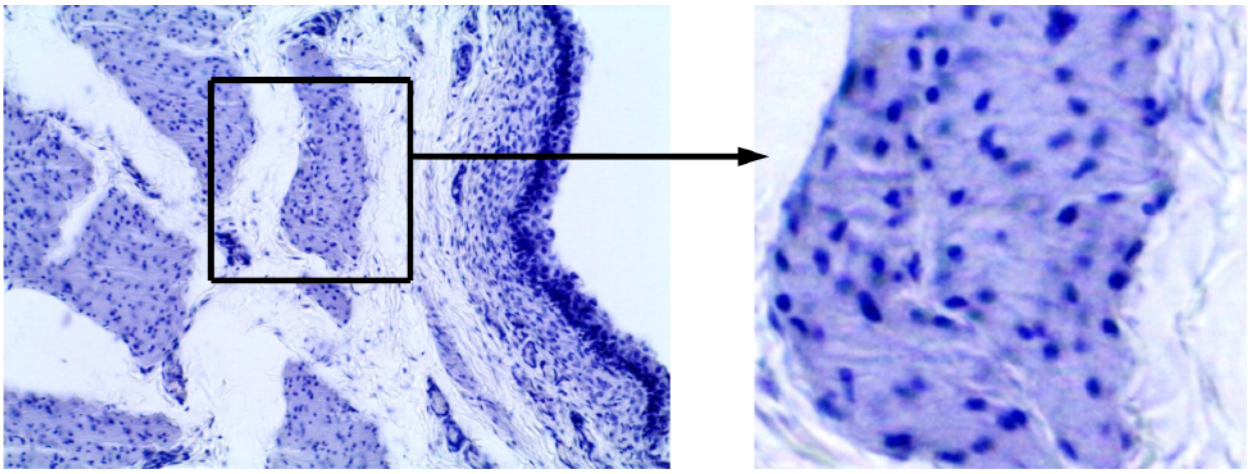

Фото 1. Клетки мочевого пузыря (синее окрашивание). Окраска: гематоксилин

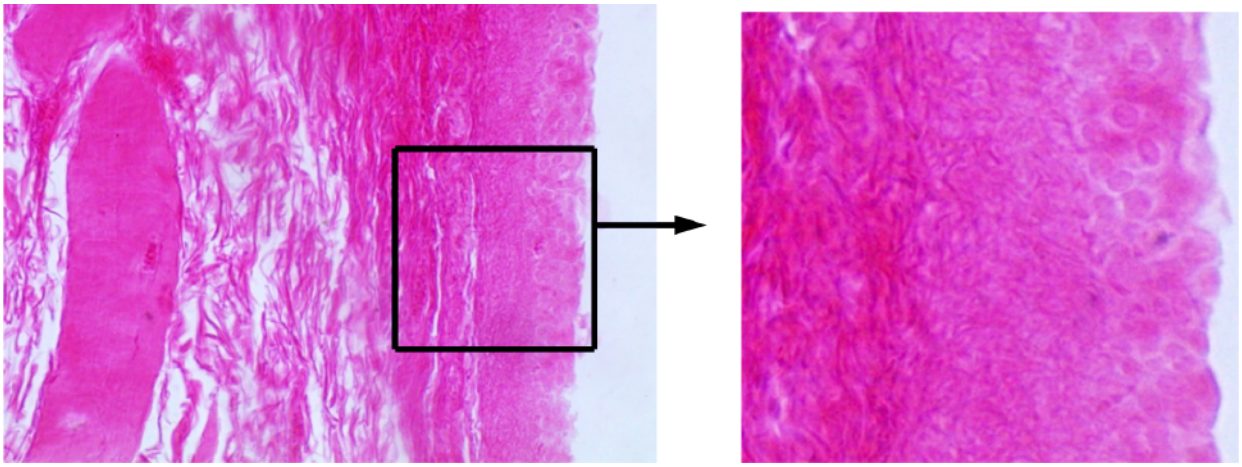

Фото 2. Клетки мочевого пузыря (розовое окрашивание). Окраска: эозин

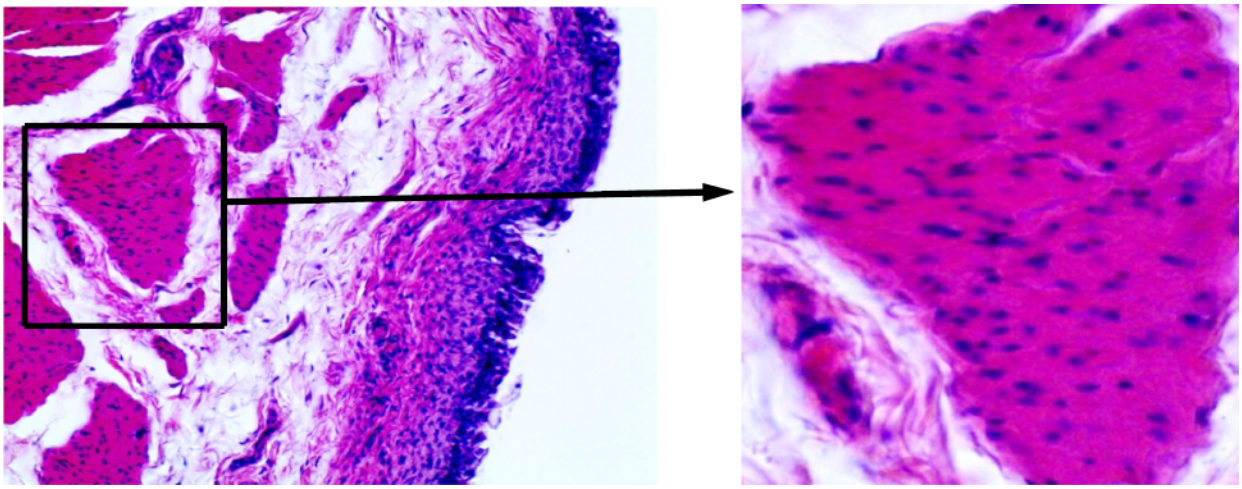

Фото 3. Клетки мочевого пузыря (фиолетовое окрашивание). Окраска: гематоксилин-эозин

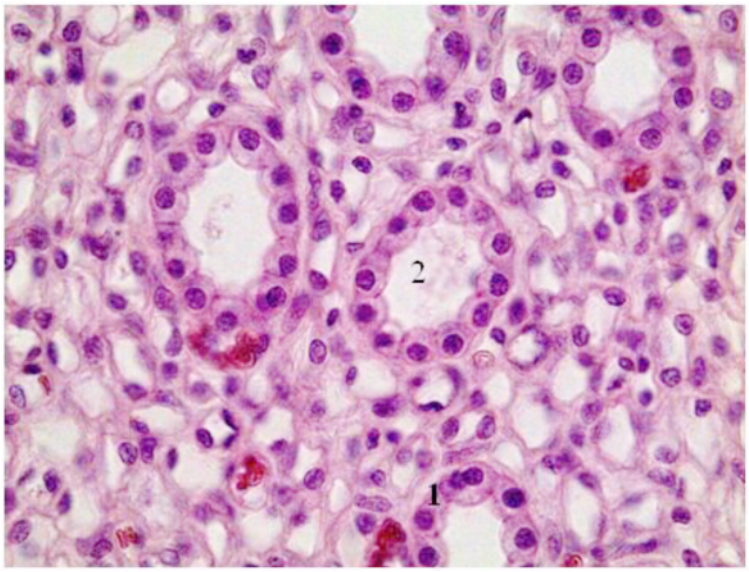

Фото 4. Эпителий канальцев почки: 1 – клетки; 2 – просвет канальца. Окраска: гематоксилин-эозин

Тема. Группы гистологических красителей

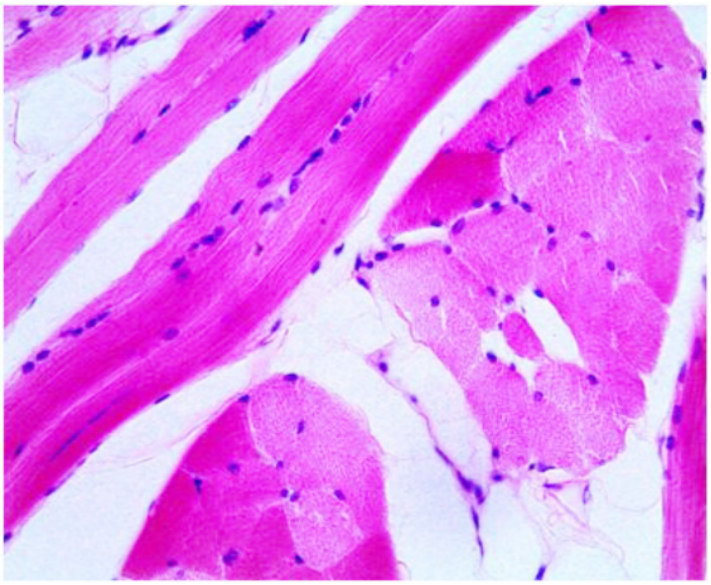

Фото 5. Поперечно-полосатая мышечная ткань языка. Окраска: гематоксилин-эозин

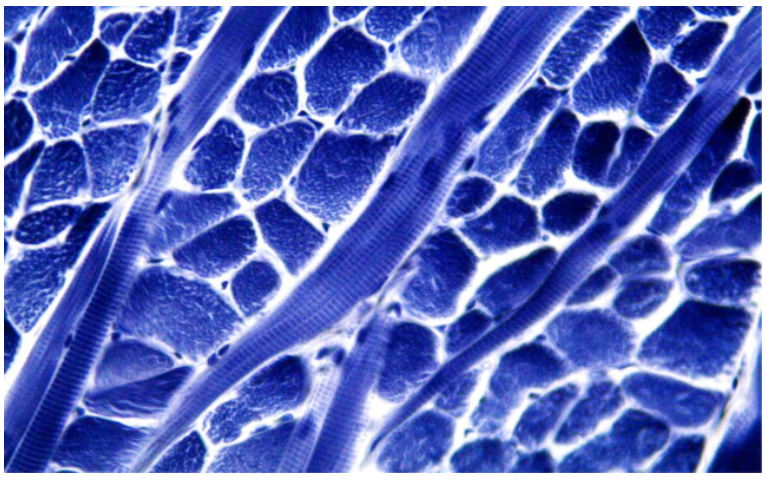

Фото 6. Поперечно-полосатая мышечная ткань языка. Окраска: железный гематоксилин по Гейденгайну

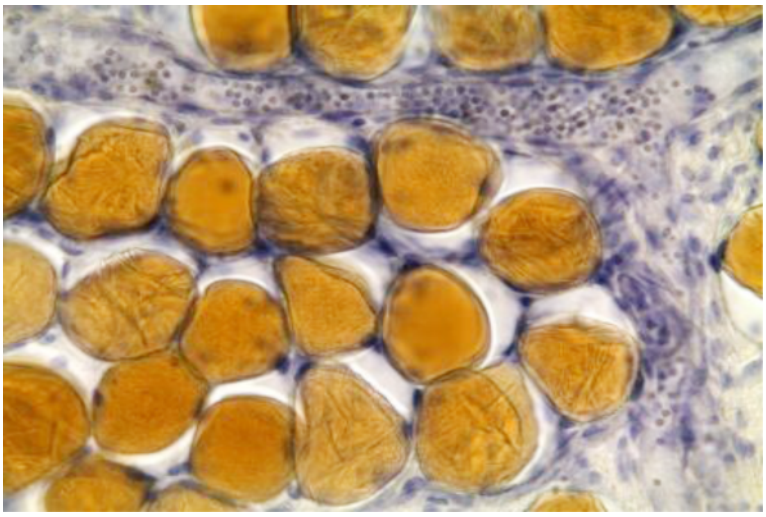

Фото 7. Жировая ткань. Окраска: Судан-III и гематоксилин

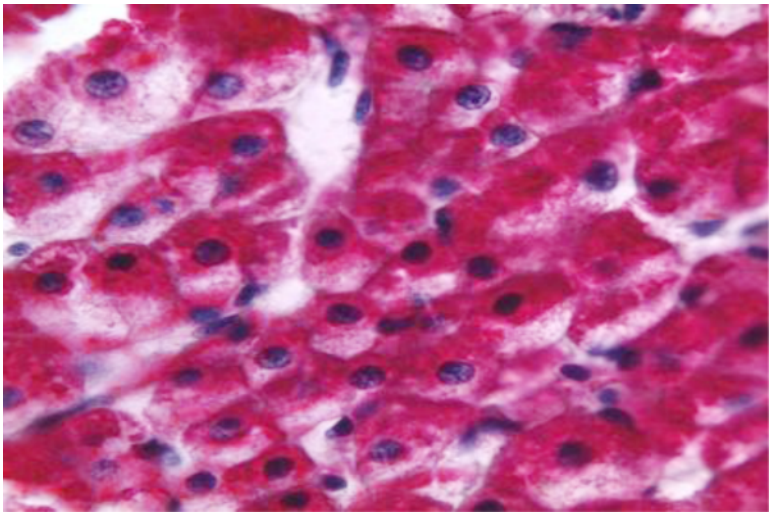

Фото 8. Печень. Окраска: по Шабадашу на гликоген

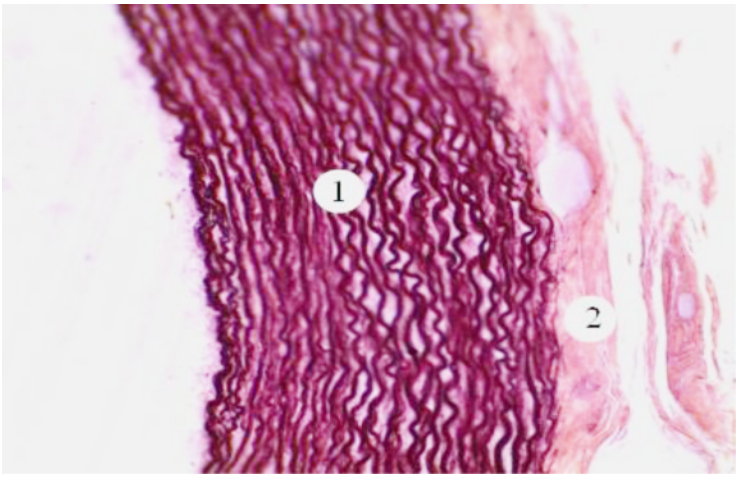

Фото 9. Сосуд эластического типа: 1 – эластические волокна, 2 – соединительная ткань. Окраска: орсеином на эластические волокна