ХИРУРГИЯ

ПОРАЖЕНИЕ ЖЕЛУДОЧНО-КИШЕЧНОГО ТРАКТА У ПАЦИЕНТОВ С НОВОЙ КОРОНАВИРУСНОЙ ИНФЕКЦИЕЙ COVID-19

Министерство здравоохранения Российской Федерации

Федеральное государственное бюджетное
образовательное учреждение высшего образования
«Северный государственный медицинский университет»
Министерства здравоохранения Российской Федерации

Поражение желудочно-кишечного тракта у пациентов с новой коронавирусной инфекцией COVID-19

Учебно-методическое пособие

Архангельск
2023

УДК 616.3+578.834.1
ББК 54.13+52.63
П 59

Коллектив авторов: ***Е.В. Федотова***, к.м.н., доцент кафедры хирургии СГМУ, врач-хирург ГБУЗ АО «СГКБ № 2»; ***И.В. Папылев***, врач-эндоскопист, зав. отделением эндоскопии ГБУЗ АО «СГКБ № 2»; ***Е.В. Байдакова***, зам. начальника отдела эпидемиологического надзора Управления Роспотребнадзора по Архангельской области, ассистент кафедры гигиены и медицинской экологии СГМУ; ***В.А. Попов***, д.м.н., профессор кафедры хирургии СГМУ; ***Н.В. Шнитко***, врач-хирург ГБУЗ АО «СГКБ № 2»; ***Е.А. Испарева***, врач-стажер ГБУЗ АО «СГКБ № 2»; ***В.В. Нецветаев***, врач-хирург ГБУЗ АО «СГКБ № 2»

Рецензенты: ***А.А. Басов***, к.м.н., доцент кафедры общей гигиены Института общественного здоровья им. Ф.Ф. Эрисмана ФГАОУ ВО «Первый МГМУ им. И.М. Сеченова»; ***И.И. Хидиятов***, д.м.н., профессор, зав. кафедрой топографической анатомии и оперативной хирургии ФГБОУ ВО БГМУ, заслуженный врач РФ

Печатается по решению редакционно-издательского совета
Северного государственного медицинского университета

П 59 **Поражение желудочно-кишечного тракта у пациентов с новой коронавирусной инфекцией COVID-19** [Электронный ресурс] : учебно-методическое пособие / Е.В. Федотова и др. – Электрон. дан. – Архангельск: Изд-во Северного государственного медицинского университета, 2023. – 15,2 Мб; 81 с. – Режим доступа: http://oa.lib.nsmu.ru/view docs.php?id doc=777
ISBN 978-5-91702-498-1

В пособии отражены особенности поражения пищеварительного тракта при CV-19.

Данное учебно-методическое пособие предназначено для клинических ординаторов, врачей-хирургов, врачей общей практики, врачей-инфекционистов.

УДК 616.3+578.834.1
ББК 54.13+52.63

ISBN 978-5-91702-498-1

© Коллектив авторов, 2023
© Северный государственный медицинский университет, 2023

ОГЛАВЛЕНИЕ

Предисловие 4

Введение 5

Этиология и патогенез поражения
слизистой желудочно-кишечного тракта при COVID-19 7

Собственные наблюдения 10

Ротовая полость 14

Пищевод 17

Желудок 39

Двенадцатиперстная кишка 58

Заключение по верхним отделам ЖКТ 60

Толстая кишка 62

Заключение по дистальным отделам ЖКТ 76

Список использованной литературы 77

Список рекомендуемой литературы 78

Сокращения 80

ПРЕДИСЛОВИЕ

В учебно-методическом пособии отражены особенности поражения желудочно-кишечного тракта у пациентов с новой коронавирусной инфекцией (COVID-19), предложен лечебно-диагностический алгоритм оказания помощи пациентам с поражением толстой кишки при данной инфекции. Цель пособия – отразить особенности поражения слизистых желудочно-кишечного тракта (ЖКТ) при новой коронавирусной инфекции.

Данное учебно-методическое пособие предназначено для клинических ординаторов, врачей – хирургов, врачей общей практики, врачей-инфекционистов.

В работе отражены вопросы этиологии и патогенеза поражения жкт и патофизиология кровотечений жкт у пациентов с COVID-19, представлены фото материалы изменений слизистой, зафиксированные при проведении эндоскопических исследований, а также клинические примеры.

Издание характеризуется новизной материала, т.к. до пандемии COVID-19 медицинским работникам не приходилось сталкиваться с подобной проблемой. Издание подготовлено к публикации коллективом авторов, практических врачей, оказывающих помощь пациентам с COVID-19, ГБУЗ АО «СГКБ №2», перепрофилированную в госпиталь для оказания помощи пациентам с COVID-19.

ВВЕДЕНИЕ

Среди клинических проявлений новой коронавирусной инфекции в 2020 году превалировали острые респираторные симптомы – 33699 случаев (77,2 %) и осложнения в форме внебольничных пневмоний – 3801 случай (8,7 %). Случаи здорового носительства составили 14,1 % – 6179 случаев. Летальным исходом заболевание завершилось в 529 случаях (1,2 %).

Чаще всего пациенты заражались в семьях – в 32,9 % случаев (14363 сл.), в общественных местах (транспорт, торговые объекты и общественное питание, парикмахерские, салоны красоты, банки, почта, МФЦ) – 30,8 % (13752 сл.) и на работе – 25,3 % (11045 сл.). В результате внутрибольничного инфицирования заболело 6,1 % (2660 сл.) пациентов, 3,8 % (1670 сл.) пациентов не смогли указать точное место вероятного инфицирования[1].

В 2021 году эпидемический процесс новой коронавирусной инфекции также, как и в 2020 характеризовался двумя подъемами кривой заболеваемости: начиная с 24 календарной недели и с 44 недели 2021 года. Вместе с тем, на территории области в 2021 году началась циркуляция нового субварианта «Дельта» вируса SARS-CoV-2, который характеризовался более тяжелым течением заболевания, увеличением удельного веса внебольничных пневмоний (10,3 % – в 2021 к 8,7 % – в 2020) и длительными постковидными осложнениями со стороны дыхательной, сердечно-сосудистой системы и желудочно-кишечного тракта. Количество летальных случаев выросло в 4 раза относительно 2020 года: 2626 случаев (3,3 % от общего числа случаев).

Согласно постановлению, главного государственного санитарного врача по Архангельской области при мониторинге за циркуляцией возбудителей COVID-19 материал от пациентов с нетипичным течением заболевания, в том числе с поражением желудочно-кишечного тракта, направлялся для проведения секвенирования, как возможное проявление циркуляции нового субварианта вируса.

---

[1] О состоянии санитарно-эпидемиологического благополучия населения в Архангельской области в 2020 году: Государственный доклад / под ред. Р.В. Бузинова – Архангельск, 2021. – 144 с

Уменьшение доли выявленных случаев с бессимптомным течением заболевания (3,2 % – в 2021 к 14,1 % – в 2020) в том числе связано с отмена обязательного тестирования лиц, контактировавших с заболевшим, при отсутствии клинических проявлений инфекции.

Распределение частоты случаев COVID-19 по местам инфицирования в 2021 году отличалось от предыдущего года: первое место занимали случаи инфицирования в семье – 37,8 % (30220 сл.), на второе место переместились случаи инфицирования на работе – 31,6 % (25232 сл.), на третьем месте располагались случаи инфицирования в общественных местах – 27,0 % (21584 сл.)[2].

[2] О состоянии санитарно-эпидемиологического благополучия населения в Архангельской области в 2021 году: Государственный доклад / под ред. Р.В. Бузинова – Архангельск, 2022. – 156 с.

ЭТИОЛОГИЯ И ПАТОГЕНЕЗ ПОРАЖЕНИЯ СЛИЗИСТОЙ ЖЕЛУДОЧНО-КИШЕЧНОГО ТРАКТА ПРИ COVID-19

Возбудитель новой коронавирусной инфекции SARS-CoV-2 – оболочечный вирус с одноцепочечной РНК позитивной полярности, относящийся к семейству Coronaviridae, роду Betacoronavirus, подроду Sarbecovirus. Основной мишенью вируса SARS-CoV-2 являются альвеолярные клетки II типа (AT2) легких, что определяет развитие диффузного альвеолярного повреждения и развития клинической картины вирусной пневмонии. Так как вирус поражает клетки эпителия желудка, тонкой и толстой кишки, имеющие рецепторы АПФ2 желудочно-кишечный тракт является еще одним органом-мишенью вируса. Энтероциты кишечника легко инфицируются SARS-CoV-2 и продуцируют инфекционные вирусные частицы, при этом по данным анализа экспрессии матричной РНК hSIOs выявлена индукция общей программы вирусного ответа, то есть эпителий кишечника поддерживает репликацию SARS-CoV-2[3].

В данной группе пациентов выделяют, так называемые, «наиболее распространенные» и «менее распространенные» симптомы. Наиболее распространенными симптомами новой коронавирусной инфекции считаются лихорадка, кашель, одышка, миалгия и утомляемость. Из менее распространенных симптомов к пищеварительной системе относятся такие симптомы, как потеря вкуса и обоняния, анорексия, диарея, тошнота/рвота, боль в брюшной полости[4].

По результатам некоторых зарубежных исследований от 26,0 % до 50,5 % пациентов с COVID-19 госпитализируется в том числе и с гастроинтестинальными симптомами. Снижение аппетита в дебюте заболевания отмечается у 3/4 больных. При этом снижение аппетита зачастую достигает выраженной анорексии. Диарея присутствует у трети больных, рвота – в 3,9 %. Имеются данные о возможности раз-

---

[3] Стефанюк О. В. Поражения органов пищеварения при инфицировании SARS-CoV-2 / О. В., Стефанюк, Л. Б. Лазебник // Экспериментальная и клиническая гастроэнтерология. – 2020. – Т. 175, № 3. – С. 4–9.

[4] Detection of SARS-CoV-2 in different types of clinical specimen / W. Wang, Y. Xu, R. Gao [et al.] // JAMA. – 2020. – Vol. 323, N 18. – P. 1843–1844

вития изолированной диареи, предшествующей кашлю и лихорадке. У большинства пациентов гастроинтестинальная симптоматика сочетается с бронхопульмональной. Изолированные гастроинтестинальные симптомы, как правило, сочетаются с лихорадкой. В большинстве наблюдений подчеркивается, что абдоминальная боль в начале болезни встречается весьма редко (не более чем у 3 % пациентов).

У пациентов с легкой степенью тяжести течения COVID-19 также встречается появление гастроинтестинальной симптоматики – изолированные симптомы со стороны желудочно-кишечного тракта присутствуют у четверти таких больных. Самым частым гастроинтестинальным симптомом при легких вариантах COVID-19 являлась диарея. Длительность диареи колеблется от 1 до 14 дней, со средней продолжительностью 5 дней и частотой 4-6 дефекаций в день. Как и при тяжелых вариантах новой коронавирусной инфекции, для пациентов с легкими вариантами COVID-19 и гастроинтестинальным дебютом проявление заболевания обуславливалось лихорадкой.

У пациентов с гастроинтестинальными симптомами лечение начиналось позже, чем у пациентов только с респираторными симптомами. Это связано как с поздним обращением больных, так и с трудностями дифференциальной диагностики. При сопоставлении данных о частоте гастроинтестинальной симптоматики при тяжелых и легких вариантах COVID-19 установлено, что при легких вариантах заболевания эти симптомы встречаются даже чаще. Однако этот вывод пока является предварительным, поскольку при тяжелых вариантах новой коронавирусной инфекции может наблюдаться своеобразное «вытеснение» из описаний клинической картины дополнительных и не определяющих прогноз симптомов. Для понимания причин возникновения гастроинтестинальной симптоматики в клинической картине новой коронавирусной инфекции ценными являются результаты исследования вирусной РНК в клиническом материале. Установлено, что наличие симптомов со стороны ЖКТ ассоциировано с намного более частым обнаружением SARS-CoV-2 в кале. В ряде работ показано, что вирусная РНК у этой категории больных может обнаруживаться в кале в течение 2 недель после санации бронхолегочной системы[5].

---

[5] Infection of bat and human intestinal organoids by SARS-CoV-2 / J. Zhou, C. Li, X. Liu [et al.] // Nature Medicine. – 2020. – Vol. 26, N 7. – P. 1077–1083.

Возбудители респираторных вирусных инфекций и COVID-19 вызывают нарушения микробиоты кишечника, влияющей на нормальное функционирование пристеночного пищеварения[6].

Изменение содержание мембранного белка АПФ2 в кишечнике у пациентов с COVID-19 влияет на развитие патологических процессов в слизистой оболочке. Белок АПФ2 представляет собой мембранный белок, имеющий широкое распределение в тканях энтероцитов тонкой кишки и более низкое в желудке и толстой кишке. В слизистой оболочке тонкой кишки содержание АПФ2 увеличивается с возрастом, также, как и у пациентов, принимающих ингибиторы АПФ[7].

---

[6] SARS-CoV-2 productively infects human gut enterocytes / M. M. Lamers, J. Beumer, J. van der Vaart [et al.] // Science. – 2020– Vol. 369, N 6499. – P. 50–54.

[7] COVID-19 Dashboard by the Center for Systems Science and Engineering (CSSE) at Johns Hopkins University (JHU): [сайт]. – URL: https://coronavirus.jhu.edu/map.html.

СОБСТВЕННЫЕ НАБЛЮДЕНИЯ

ГБУЗ АО «Северодвинская городская клиническая больница №2 СМП» с июня 2020 перепрофилирована в лечебное учреждение, оказывающее помощь пациентам с НКИ COVID-19. За 17 месяцев 2020-2021 г. пролечено 7634 пациента с НКИ. В данном пособии показаны поражения слизистых оболочек жкт, которые встречаются у пациентов с ковид 19.

Эндоскопическая служба функционирует круглосуточно, для выполнения диагностической и лечебно диагностической эндоскопии в «красной зоне» создан дополнительный эндоскопический кабинет, оснащенный современным оборудованием экспертного класса. Помощь нетранспортабельным пациентам оказывается непосредственно у постели больного. Работа ведётся в СИЗ (рис. 1, 2).

Рис. 1. Работа врача-эндоскописта в СИЗ

Верхние отделы жкт оцениваются ЭГДС, выполняемой на видеоэндоскопической системе экспертного класса фирмы «Олимпус» EVIS EXERA III. Видеогастроскопы OLYMPUS GIF-H185 и OLYMPUS GIF-H190. Аппаратура, сочетающая в себе самые новейшие технологии с изображением HDTV качества, визуализацией NBI. Состояние прямой и сигмовидной кишки оценивалось при жесткой эндоскопии аппаратом ректоскоп-сигмоскоп Richard WOLF. Гибкая колонэндоскопия проводится так же на видеоэндоскопической системе аппаратами видеоколоноскоп OLYMPUS GIF-H190 и фиброколоноскопы PENTAX FC-38LV. Вирус SARS-CoV-19 идентифицирован лабораторно, пневмония подтверждена по данным РСКТ органов грудной полости. Исследование выполнялось на мультисрезовом КТ-сканере Toshiba Aquilion 16, с коллимацией – 1 мм, напряжением -120 кВ, мАс автоматически. Время сканирования при 360 градусах – 0,5 секунды, без контрастного усиления, в аксиальной плоскости. Реконструкция многоплоскостная толщина слоя 1 мм.

Рис. 2. Стойка для работы с пациентами с НКИ

У пациентов с НКИ встречаются заболевания, характерные и для нековидного периода (онкопатология жкт, варикозно-расширенные вены пищевода, с-м Маллори Вэйса, хронические язвы жкт и дпк, ангиодисплазии эпителия жкт и т.д.). Однако, наиболее характерно для поражения слизистых дпк и жкт язвенно-эрозивные процессы с кровотечениями разной степени по Forrest. Для толстой кишки кроме эрозивно-язвенного поражения при ковид 19, у пациентов развивается клостридиальный колит вследствие присоединения бактериальной инфекции, требующей длительных курсов антибиотикотерапии и ишемические колиты в связи с тромбозом сосудов, прежде всего подслизистого слоя.

В качестве основного метод эндогемостаза использовалась аргоноплазменная коагуляция, лигирование вен пищевода. В одном случае, при кровотечении из распадающейся опухоли, применялась система

Endocloc. В одном случае при кровотечении из язвы желудка потребовалось оперативное лечение: лапаротомия, гастротомия, прошивание кровоточащего сосуда.

Проанализировано лечение 7634 пациентов. Статистической обработке подверглись 100 зарегистрированных случаев желудочно-кишечного кровотечения. Статистический анализ проводился с использованием пакета прикладных статистических программ STATA12.1. При анализе использованы общеизвестные и широко применяющиеся в научных исследованиях статистические понятия: «среднее значение», «стандартное отклонение», медианы (Me), соответствующие 10-му и 90-му процентилям (P10-P90), критерий $\chi 2$ Пирсона, t-критерий для несвязанных групп. В качестве критерия статистической значимости была выбрана вероятность случайной ошибки менее 5 % ($P < 0,05$).

РОТОВАЯ ПОЛОСТЬ

У пациентов с НКИ отмечается поражение ротовой полости ввиде язв глотки, с кровотечениями, множественными эрозиями язычка и отёком слизистой оболочки ротоглотки (рисунок 3).

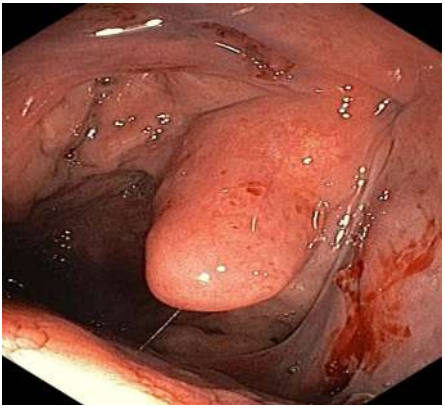

Рис. 3. Язвенное поражение глотки у пациента с НКИ: язвенный дефект с кровотечением, множественные острые эрозии язычка, отёк слизистой

В тяжелых случаях наблюдалось язвенное поражение глотки при НКИ, налёт фибрина, кровотечение (рисунок 4).

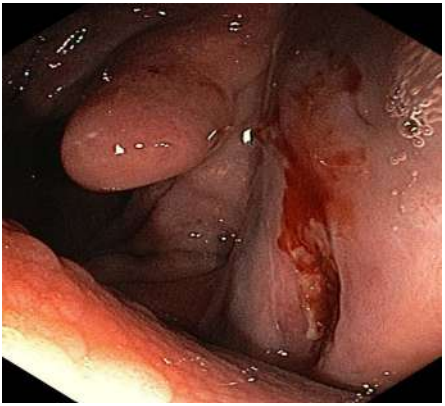

Рис. 4. Язвенное поражение глотки при НКИ, налёт фибрина, кровотечение

Рис. 5. Язвенное поражение языка

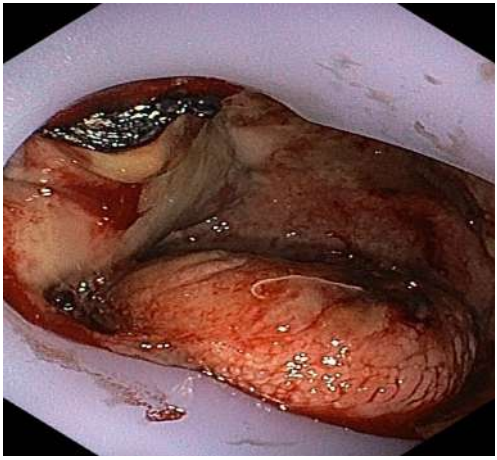

Рис. 6. Острое поражение полости рта: отёк, гиперемия, сливные эрозии, кровотечение, фибринозные наложения

Рис. 7. Фибрин, некротическое поражение полости рта

ПИЩЕВОД

Патология пищевода выявлялась в 19,0 % случаев, средний возраст пациентов – 61,3±18,5, Me=65,5; Q_{25-75} =47,0-73,0. Мужчины 78,6 %, женщины – 21,4 %. Летальность 64,3 %, выявлена прямая линейная связь между возрастом и летальностью пациентов. (возраст r-0,7;p=0,01). У пациентов с НКИ выявлялись патологические состояния, которые встречаются и без поражения пациента CV-19 (варикозно расширенные вены, синдром Маллори-Вэйса), так и характерные для поражения слизистой при НКИ (кандидозный эзофагит, десквамация эпителия, эрозивно-язвенное поражение, некроз слизистой, кровотечения из изменённой слизистой).

ВРВП

Рис. 8. В средней и нижней трети имеются варикозно расширенные вены фиолетового цвета шириной около 0,6-0,8 см с красными знаками. Вены расположены на всех стенках. Слизистая пищевода розовая, кардия смыкается, Z-линия ровная. Гастроскоп с предустановленной системой эндоскопического вакуумного лигирования «лигатор эндоскопический 7 колец» фирмы «EndoStars» введен в пищевод. В шахматном порядке на варикозно-расширенные вены пищевода наложены кольца

Клинический пример:

Первичная госпитализация. Пациент Д.59 лет находился на лечении в хирургическом отделении **с 05.11.21. по 17.11.2021.** Диагноз: Хронический вирусный гепатит В с исходом в цирроз печени, класс С по Чайлд- Пью. Осложнения: Синдром портальной гипертен-

зии. ВРВП 2 ст. Асцит. Эрозивный гастрит. Анемия тяжелой степени (постгеморрагическая, железодефицитная). В данную госпитализацию источник кровотечения не был установлен. По данным ЭГДС ВРВП 2 ст. Эрозивная гастропатия. На момент осмотра данных за кровотечение не выявлено. Выписан в стабильном состоянии.

Повторная госпитализация с 04.12.21. по 30.12.21. доставлен по срочным показаниям, соседи скорую помощь, нашли лежащим в подъезде, вокруг рвотной массы с кровью, находился в отделении реанимации с 04.12 по 06.12.2021г. с диагнозом: Основной: Хронический вирусный гепатит С исходом в цирроз печени. Осложнение основного: С-м портальной гипертензии. ВРВ пищевода. Пищеводное кровотечение из ВРВ пищевода тяжелой степени. Постгеморрагическая анемия тяжелой степени. 07.12.21 Выполнено эндоскопическое лигирование варикозно-расширенных вен дна желудка (наложено 4 кольца) и варикозно-расширенных вен пищевода (наложено 8 колец). Состояние стабилизировалось. Кровотечение не рецидивировало. ПЦР исследования SARS coronavirus 2) ПОЛОЖИТЕЛЬНЫЙ от 06.12.21. Переведён в инфекционное отделение, где прошел полный курс лечения по новой коронавирусной инфекции CV-19. Режим постельный, ОВД, прон/латеро-позиция, кислородная дотация 5 л/мин при снижении сатурации до 93 %, муколитики, СПВТ, ГКС, симптоматическая терапия, гипотензивная терапия с положительной клинико-лабораторной и рентгенологической динамикой. ПЦР SARS отрицательный от 16.12.21. Пациент в удовлетворительном состоянии и с положительной динамикой выписывается на амбулаторное лечение по месту жительства. От перевода и лечения в гастроэнтерологическом отделении отказался.

Третья госпитализация с 02.01.22.по 05.01.22. При поступлении жалобы на слабость, боли в животе. По визуально-аналоговой шкале (ВАШ) 1 балл. Анамнез заболевания с 31.12 отмечает кровь в кале, потерю аппетита. Доставлен с жкк. Реконвалисцент по CV-19. розовая, В средней и нижней трети варикозно расширенные вены до 1,0 см, стенки вен синего цвета, с множественными ретикулярными венами, на вене по правой стенке 2 активно кровоточащих дефекта. Кроме того имеется 4 язвенных дефекта округлой формы до 1.5 см в д под фибрином (вероятно, язвы после лигирования). Кардия смыкается. Желудок заполнен пищей и гематином

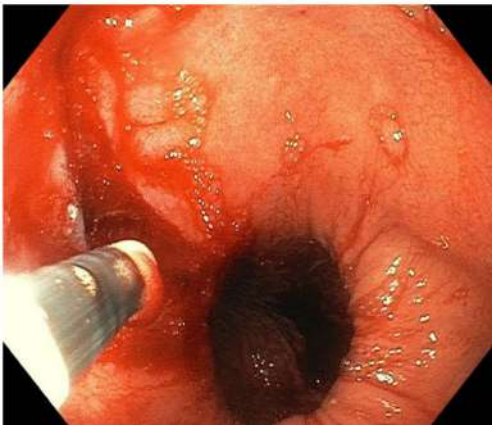

Рис. 9. Аргоно плазменная коагуляция при синдроме Маллори-Вейса у пациентки с COVID-19.

Заключение: ВРВП 3 ст, кровотечение из вены н/3 пищевода. Рекомендовано установка зонда Блекмора. Повторный осмотр и лигирование по остановке кровотечения. Госпитализирован в ОАР, достигнут гемостаз на зонде Блэкмора. Рецидива кровотечения нет. Лапароцентез ввиду нарастания асцита, появились признаки первичного бактериального перитонита, выполнена диагностическая лапаротомия, диагноз подтверждён, санация и дренирование брюшной полости. Не смотря на проводимую интенсивную терапию в полном объеме, в первые сутки после операции в 14:00 внезапная остановка кровообращения, начат комплекс реанимационных мероприятий по рекомендациям Национального совета по реанимации РФ 2015г. Непрямой массаж сердца аппаратом Лукас 2, адреналин 1мг в/в каждые 2 мин, ИВЛ. Реанимационные мероприятия в течении 30 мин к восстановлению сердечной деятельности не привели в 14:30 констатированна смерть пациента.

Клинический диагноз:

Основной: Хронический вирусный гепатит В с исходом в цирроз печени, класс С по Чайлд-Пью. СПО- лапароцентез от 03.01.22., диагностическая лапаротомия от 05.01.22., санация и дренирование брюшной полости.

Осложнения: Синдром портальной гипертензии. ВРВП 2 ст. ЖКК.

Асцит. Распространённый первичный бактериальный фибринозный перитонит. ПОН. Бактериальный сепсис

Сопутствующий: Спаечная болезнь брюшной полости. Реконвалисцент по CV-19.

Клинический пример: Больная В. 35 лет. Доставлена скорой помощью с жалобами на многократную рвоту кровью с 18:00 дня обращения. Накануне вечером появились боли в правом подреберье, по визуально-аналоговой шкале (ВАШ) 3 балла, употребляла алкоголь. Из анмнеза жизни: гепатит С более 10 лет, препараты не принимает. При поступлении в сознании, ШКГ 15 баллов. КТ. ОГК – вирусная пневмония КТ –I. Антитела IgM к коронавирусу SARS-CoV-2-IgM (экспресс-метод). РНК коронавируса 2019-nCoV – положительный. SARS coronavirus 2 РНК – положительный. ЭГДС. Пищевод свободно проходим, слизистая бледно-розовая, с продольными эрозиями 10-20 мм, Z-линия в виде контрактильного кольца, выше проекции хиатуса на 2 см, по передней стенке субкардии имеется линейный дефект слизистой 3 см, в дне дефекта фиксирован сгусток, из-под которого подтекает кровь, сгусток частично аспирирован, обнажился сосуд 1 мм, выполнена аргоноплазменная коагуляция в области видимого сосуда. Гемостаз достигнут.

Желудок заполнен кровью, сгустками. На доступных осмотру участках слизистая розово-красная, складки обычные. Привратник смыкается. луковицы 12 пк без грубой деформации, слизистая бледно-розовая. В постбульбарном отделе слизистая бледно-розовая, складки обычные, желчь есть.

Заключение: Синдром Меллори-Вейса. ЖКК FIb. Эндогемостаз АПК. Признаки кардиальной ГПОД, ГЭРБ-В, эрозивный эзофагит.

ЭГДС в динамике – рецидива кровотечения нет. В стационаре 23 к/д, выписана с выздоровлением по CV-19.

Рис. 10. Кандидозный эзофагит. ЭГДС – на слизистой пищевода имеется белый творожистый налет, налет легко снимается, под ним имеется нормальная слизистая. Данная клиническая ситуация развивается у пациентов с CV-19 на фоне длительных курсов, а/б терапии при присоединении бактериальной пневмонии у пациентов с новой коронавирусной инфекцией CV-19

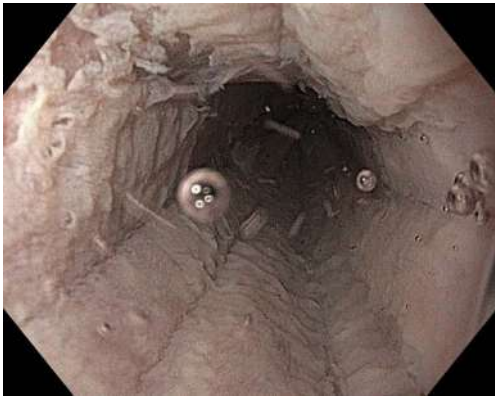

Рис. 11. Десквамация эпителия пищевода у пациентов с COVID-19, тяжелое течение. Описание: эпителий имеет более бледную окраску, отмечается отхождение верхней части эпителия «пластами»

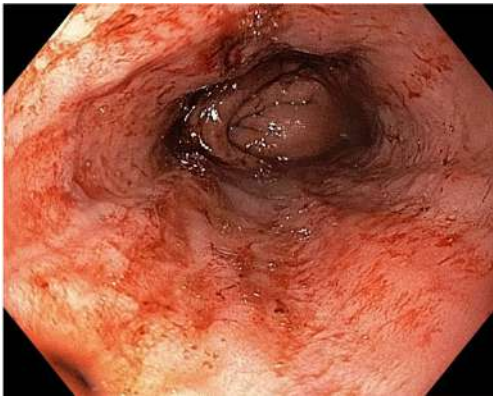

Рис. 12. Эрозивно-геморрагический эзофагит 4 степени по Savary-Miller. ГЭРБ D по Лос- Анжелеской классификации у пациента с COVID-19: Пищевод свободно проходим, слизистая циркулярно эрозирована, в области эрозивной поверхности имеются вкрапления гематина. Свежей крови нет. Кровотечение Forrest IIc (гематин в дне эрозивной поверхности)

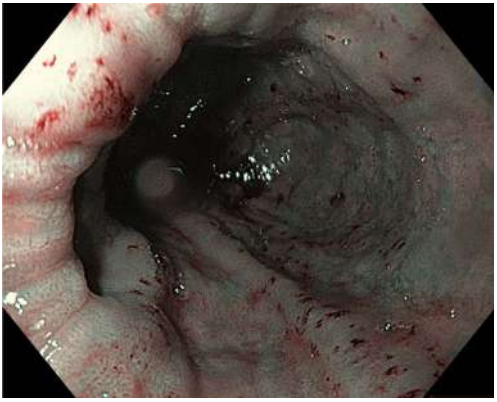

Рис. 14. эрозивно-геморрагический эзофагит у пациента с COVID-19 исследование в узкоспектральном режиме NBI. Вкрапления гематина. Кровотечения Forrest IIc

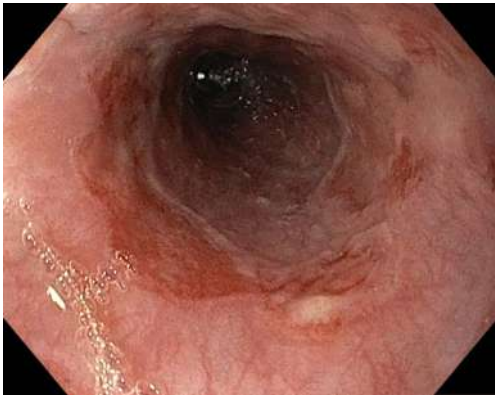

Рис. 13. Эрозивный проксимальный эзофагит при COVID-19
по Savary-Miller 3 имеется полуциркулярная эрозивная поверхность
в верхней трети пищевода

Рис. 15. То же в узкоспектральном режиме NBI –
хорошо виден микрососудистый рисунок

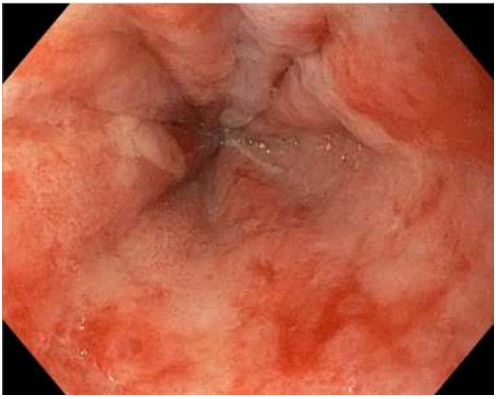

Рис. 16. Эрозивный проксимальный эзофагит по Savary-Miller 4

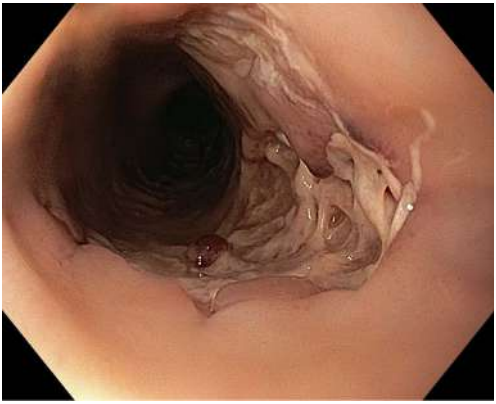

Рис. 17. Проксимальный язвенный эзофагит. Представлена глубокая язва средней трети пищевода с налетом фибрина с тромбированным сосудом в дне язвы. Кровотечение Forrest 2a

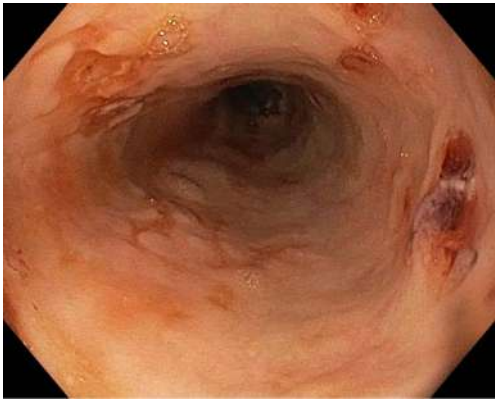

Рис. 18. Эрозивный эзофагит 2ст по Savary-Miller – острые плоские эрозии в средней трети пищевода с гематином в дне. Кровотечение Forrest IIc

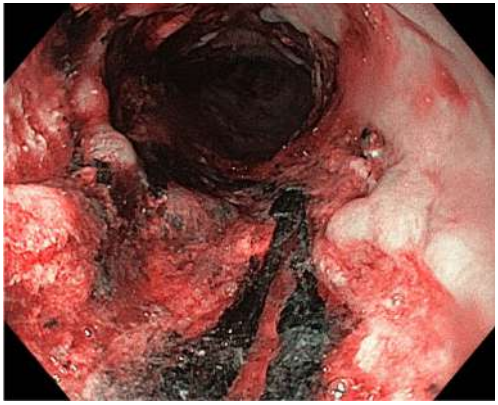

Рис. 19. Эрозивно-язвенный проксимальный эзофагит. Видна циркулярная глубокая язвенная поверхность со сгустками крови и фибрином. Осмотр в режиме NBI.

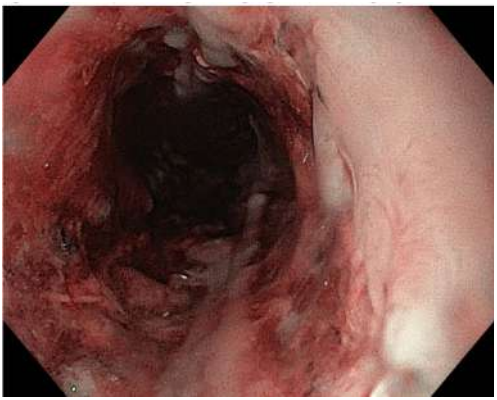

Рис. 20. Эрозивно-язвенный проксимальный эзофагит.
Видно циркулярное язвенное поражение с глубокими дефектами.
Осмотр в режиме NBI

Поражение проксимального отдела пищевода были характерны для пациентов первой волны, когда лечение проводилось в соответствии с 3 версией временных рекомендаций по лечению НКИ. С 10 версии схема лечения пересмотрена, активно применяется фавипиравир – противовирусный препарат (в предыдущей версии применялся только в тяжелых случаях). Отсутствует сочетание Гидроксихлоритин (противомалярийные) + азитромицин, мефлохин+азитромицин. Также в последней версии отсутствует комбинированный, противовирусный препарат Калетра (лопинавир/ритонавир). Активно применяется сочетание противовирусных препаратов с иммунодепрессантами (например, Фавипиравир и Олокизумаб). Пациентов с проксимальным поражением больше не встречается.

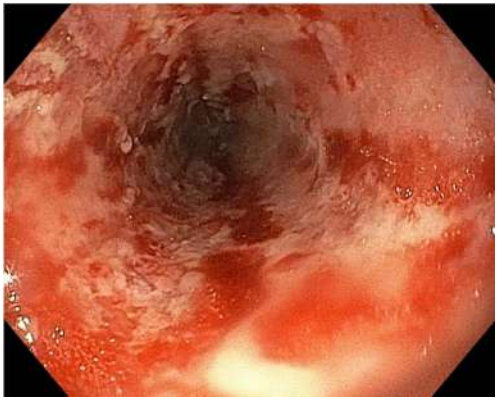

Рис. 21. Тотальный эрозивный эзофагит. Циркулярное эрозивное поражение на всем протяжении пищевода с геморрагическим компонентом

Рис. 22. Эрозивный эзофагит. Имеются линейные острые плоские эрозии в средней и нижней трети пищевода

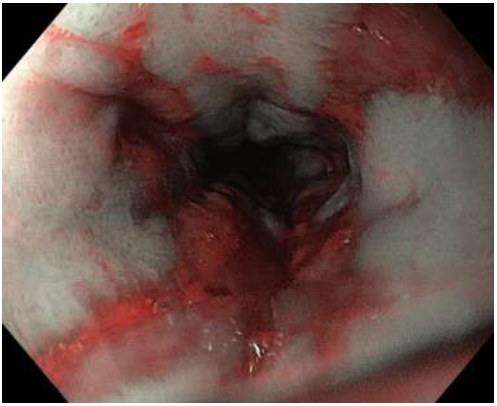

Рис. 23. Дистальный эрозивный эзофагит. Имеются линейные острые плоские эрозии в нижней трети пищевода. Эрозии расположены продольно, связаны с Z-линией, не сливаются между собой. В режиме NBI хорошо видны размеры поражения

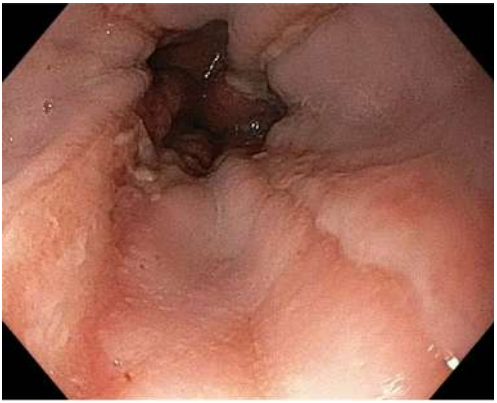

Рис. 24. Дистальный эрозивный эзофагит в белом свете

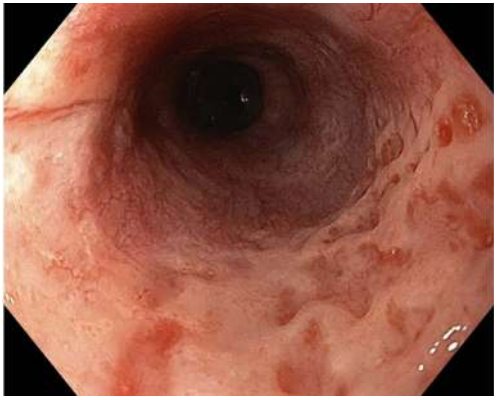

Рис. 25. Эрозивно-язвенный эзофагит. Циркулярное язвенное поражение, изъеденность контура стенки пищевода

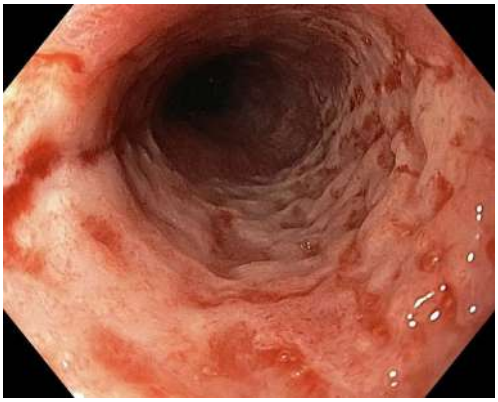

Рис. 26. Эрозивно-язвенный эзофагит

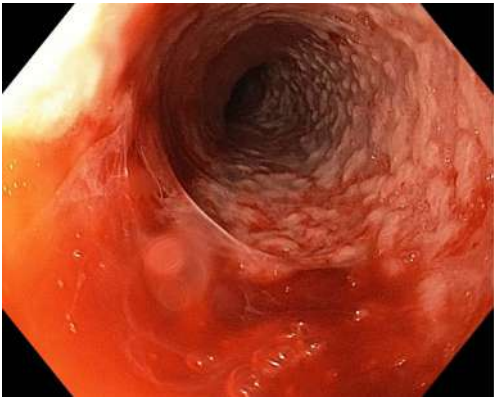

Рис. 27. Эрозивно-язвенный эзофагит. Тотальное поражение с признаками кровотечения Forrest Ib

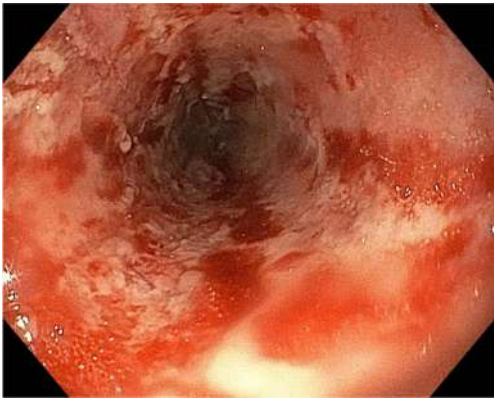

Рис. 28. Эрозивно-язвенный эзофагит. Тотальное поражение с признаками кровотечения Forrest Ib

Рис. 29. Эрозивный дистальный эзофагит. Осмотр в режиме NBI. Хорошо видны острые плоские линейные эрозии, покрытые фибрином, хорошо видна граница с нормальной слизистой

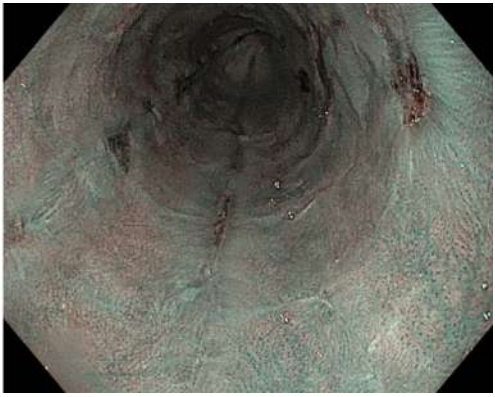

Рис. 30. Эрозивный дистальный эзофагит Осмотр в режиме NBI. Видны острые плоские линейные эрозии, не сливающиеся друг с другом

Клинический пример. Пациент П. 59 лет переведён в инфекционное отделение 18.03.2021. из ЦМСЧ 58, куда был доставлен изначально с жалобами на икоту, гипертермию. Обследован на приёмном покое: Самостоятельно жалоб не предъявляет в виду выраженных когнитивных нарушений. История заболевания: икота с 14.03, гипертермия с 10 по 12 марта, пропил курс антибиотиков. С 17.03 перестал

контактировать с родственниками. Из анамнеза ИБС. ПИКС (ОИМ от 2007г.). ОНМК от 2016г., 2018 г., 2020г. Травматическая ампутация нижних конечностей в 1976г. в результате травмы. Эпидемиологический анамнез – за последние 6 месяцев за пределы Архангельской области не выезжал. Аллергологический анамнез не отягощён. Состояние средней тяжести. ШКГ 14. Кожные покровы сухие, температура тела 37,3 градусов С. Слизистые гиперемированы. Аускультация не проводилась (работа в СИЗ). Дыхание самостоятельное атмосферным воздухом без участия вспомогательной мускулатуры, ЧДД 20, St O2-94 %. Тоны сердца ЧСС = 75 в минуту, АД 94/54 мм.рт.ст. Язык сухой, обложен бело-серым налетом. Живот симметричный, участвует в дыхании, не вздут, мягкий, безболезненный. Печень не увеличена. Симптомы раздражения брюшины отрицательные. Стул в памперс, оформленный, запоры. Мочеиспускание не нарушено, в памперс. ЭКГ без признаков острой коронарной патологии. Неврологический статус зрачки симметричные, обычной формы, 3 мм, язык по средней линии. Сила в верхних конечностях сохранена. qSOFA 1. КТ ОГК – КТ-признаки двусторонней полисегментарной пневмонии. Вероятность вирусной этиологии (типичной для COVID 19) средняя. КТ-I-II.

Диагноз при поступлении: Внебольничная двусторонняя полисегментарная пневмония КТI-II. ДН 1. Хроническое ишемическое заболевание головного мозга. Последствия перенесенных ОНМК от 2016г., 2018 г., 2020г. ИБС. ПИКС (ОИМ от 2007г.). ГБ III ст, риск 4. ХСН 2а, 3 ФА Ампутация нижних конечностей в 1976г. в результате травмы. Госпитализирован в инфекционное отделение, начато лечение по CV-19. На 12 сутки от момента госпитализации)1.04.2021) чёрный стул. По данным ЭГДС Эрозивный эзофагит 4 степени. ГЭРБ D. Скользящая аксиальная грыжа пищеводного отверстия диафрагмы 2 степени. Данных за жкк из верхних отделов жкт не выявлено. Hp –тест отрицательный. 02.04.2021. снижение уровня гемоглобина и эритроцитов, лейкоцитоз $37x10^9$, контроль ЭГДС по CITO! Заключение: Эрозивный эзофагит 4 степени. ГЭРБ D. Скользящая аксиальная грыжа пищеводного отверстия диафрагмы 2 степени. Кровотечение Forrest II c (гематин в дне эрозивной поверхности). Hp тест отрицательный.

На контрольной ЭГДС от 06.04.2021.: Эрозивный эзофагит 4 степени. ГЭРБ D. положительная динамика. Скользящая аксиальная гры-

жа пищеводного отверстия диафрагмы 2 степени. Нр тест отрицательный.

09.04.2021. – рвота «кофейной гущей», ЭГДС по CITO! Пищевод свободно проходим, с уровня 30 см до 34 см от резцов слизистая циркулярно эрозирована, в дистальном участке эрозия значительно углублена, траснформируется в язву, на границе здоровой ткани и язвенного дефекта по правой стенке имеется подтекание крови в 2 точках, в области эрозивной поверхности фибрин и детрит, кардия зияет на уровне около 36 см от резцов, хиатус шириной около 4,0 см на 39 см от резцов. Слизистая субкардии, дна и верхней трети тела желудка пролабирует через хиатус вверх. Желудок расправился воздухом. В просвете жидкость с примесью желчи, гематина. Слизистая диффузно бледно-розовая, цианотична. Складки обычные, перистальтика проводится циркулярно, стенка желудка эластичная.

Привратник смыкается, округлой формы. ДГР нет. ЛДПК без деформации, без воспаления. Слизистая ЛДПК бледно-розовая.

В постбульбарном отделе слизистая бледно- розовая, складки обычные, перистальтика циркулярная, папилла не выбухает, желчь есть.

Произведена АПК в режиме спрей 30 Вт кровоточащих зон язвы н/3 пищевода, до получения коричневого струпа, гемостаз достигнут.

Заключение: ГЭРБ-D, язва н/3 пищевода. ЖКК F1b, эндоскопический гемостаз. Скользящая аксиальная грыжа пищеводного отверстия диафрагмы.

Контроль ЭГДС от 10.04.2021. ГЭРБ-D, язва н/3 пищевода ЖКК FIII, СПО эндоскопического гемостаза. Скользящая аксиальная грыжа пищеводного отверстия диафрагмы.

В дальнейшем кровотечение не рецидивировало. Получил полный курс противовирусной, антикоагулянтной, гипотензивной, симптоматической, инфузионной терапии в соответствии с ВКР. К 50-му к/дню достигнута положительная динамика по лабораторным показателям мазок на COVID-19-отрицательный, КТ ОГК- положительная динамика, ДН не прогрессирует, независим от кислорода ОАК – лейкоциты 9,78, фибриноген-2,97, прокальцитонин-0,13, ферритин-239, СРБ-снижение в динамике, достигнута стабилизация состояния. В удовлетворительном состоянии выписан на амбулаторный этап.

Рис. 31. Эрозивный дистальный эзофагит. Видны широкие острые плоские линейные эрозированные поверхности, покрытые коричневым фибринозным налетом

Рис. 32. Эрозивный эзофагит – осложнение НКИ. Осмотр в режиме NBI Циркулярное тотальное поражение

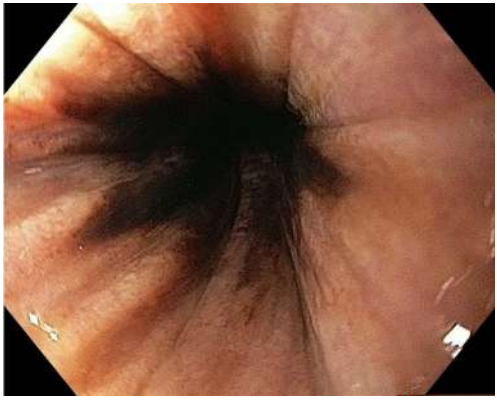

Рис. 33. Некротический тотальный эзофагит.
«Черный пищевод» – слизистая пищевода имеет черный цвет.
Данное поражение наблюдается при тяжелых септических состояниях

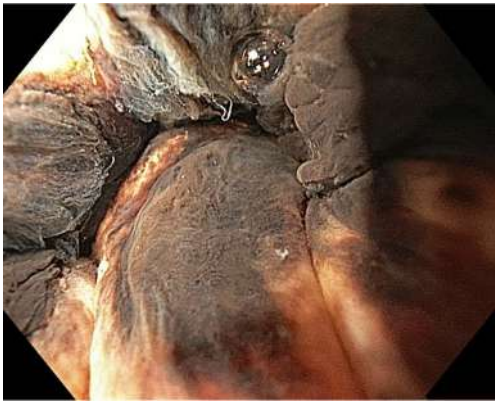

Рис. 34. Некротический тотальный эзофагит. «Черный пищевод»

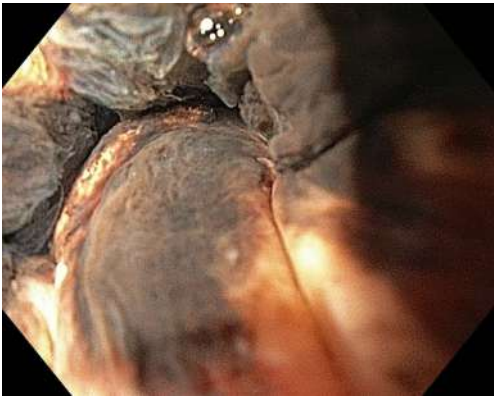

Рис. 35. Некротический тотальный эзофагит «Черный пищевод»

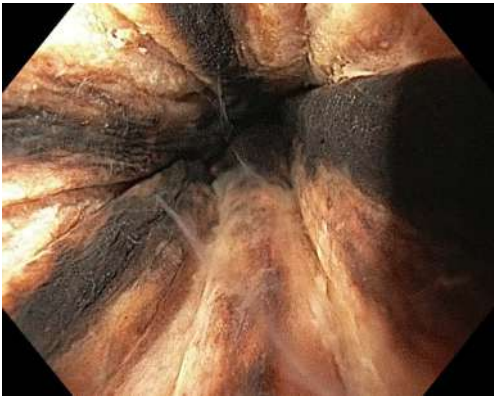

Рис. 36. Некротический тотальный эзофагит «Черный пищевод»

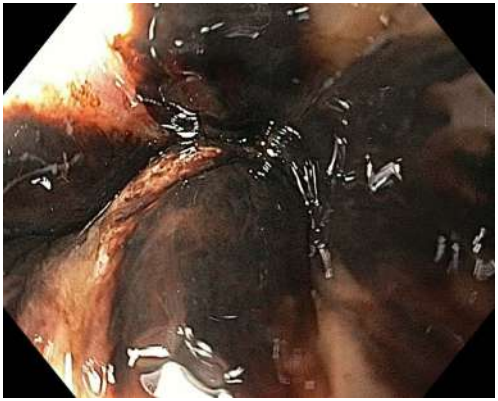

Рис. 37. Некротический тотальный эзофагит «Черный пищевод»

Рис. 38. Некротический тотальный эзофагит «Черный пищевод»

Рис.39. Некротический тотальный эзофагит

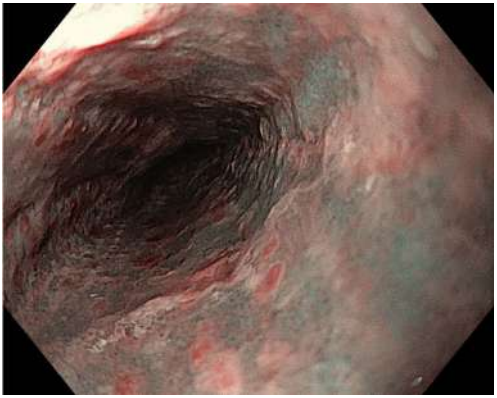

Рис. 40. Некротический тотальный эзофагит

ЖЕЛУДОК

Патология желудка, как причина кровотечений из верхних отделов жкт составила 65,0 %. средний возраст- 68,8±15,0, Me=72,0; Q_{25-75} =62,0-78,0, при этом мужчины 68,6 %, женщины – 31,4 %. Летальность при поражении желудка составляла 56,7 % и не зависела от возраста пациентов (r-0,2; p=0,2). Так же, как и в случае с пищеводом кровотечения возникали, как и в доковидное время-на фоне патологии, не обусловленной ковид – 19: ангидисплазия, ВРВЖ, подслизистые образования желудка с распадом, онкопатология соседних органов, желудка. Состояния, требовавшие эндогемостаза АПК, клипированием и системой EndoClot. Но основная причина, это вызванные инфекцией эрозивно-язвенные поражения желудка вследствие прежде всего гипоксии, интоксикации и, как следствие. ишемия слизистой желудка – отёк слизистой, подслизистые кровоизлияния, геморрагическое пропитывание тотально всего органа.

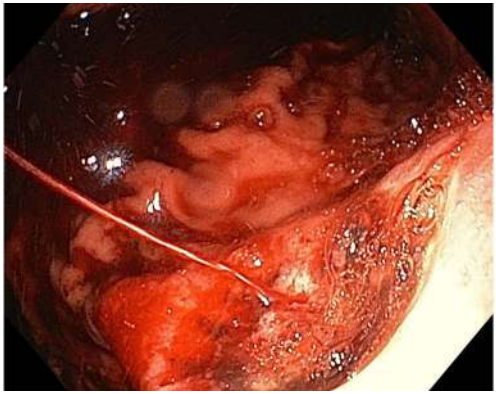

Рис. 41. Хроническая язва субкардии желудка со струйным кровотечением из эрозированного сосуда в дне язвы (Forrest Ia) у пациента с НКИ

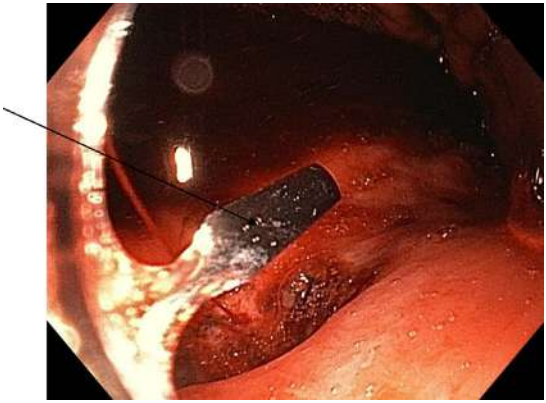

Рис. 42. Подготовка к наложению эндоскопической клипсы (выведена из канала эндоскопа, раскрыта)

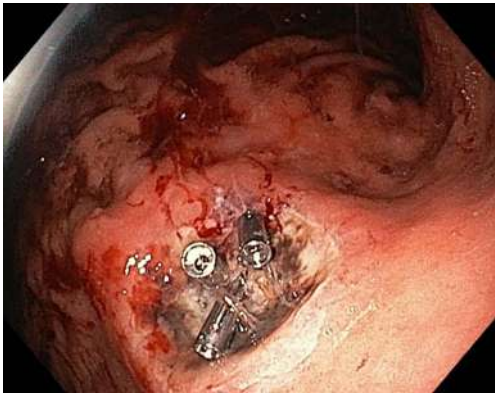

Рис. 43. В область эрозированного сосуда установлены три клипсы. Хорошо видна хроническая язва (при инструментальной пальпации определялась плотность ткани язвы). В последующем у данного пациента бралась биопсия язвы – данных за онкопроцесс не выявлено

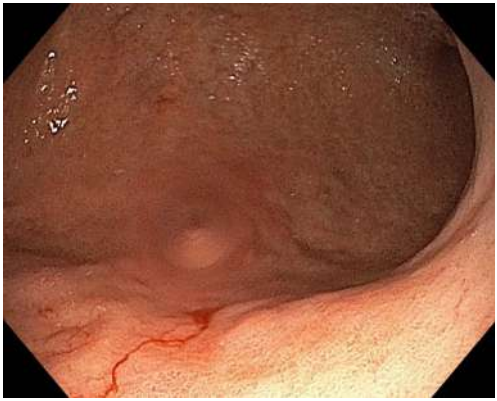

Рис. 44. Ангиодисплазия желудка.
Кровотечение Forrest Ib (подкравливание). Пациент с НКИ

Рис. 45 . После отмывания холодной (ледяной водой) кровотечение прекратилось. Видна структура ангиодисплазии и ишемия слизистой желудка – отёк слизистой, подслизистые кровоизлияния, геморрагическое пропитывание тотально всей слизистой (рисунок 46)

Рис. 46. В режиме NBI отчетливо видна не только ангиодисплазия с кровотечением (стрелка красная), но и характерное для НКИ поражение слизистой: отек и кровоизлияния в подслизистом слое (стрелки черные)

Рис.47. С целью профилактики рецидива кровотечения выполнен эндогемостаз клипированием.

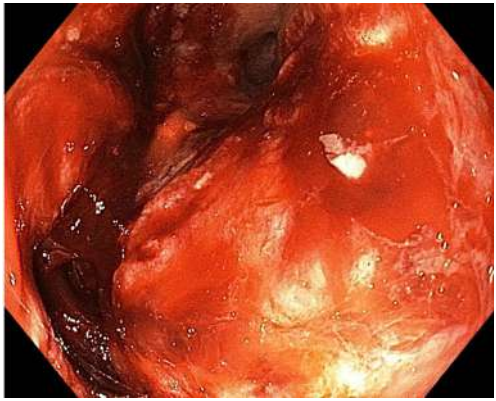

Рис. 48. Пациент с раковым поражением желудка и НКИ. Диффузное кровотечение из опухли Forrest Ib

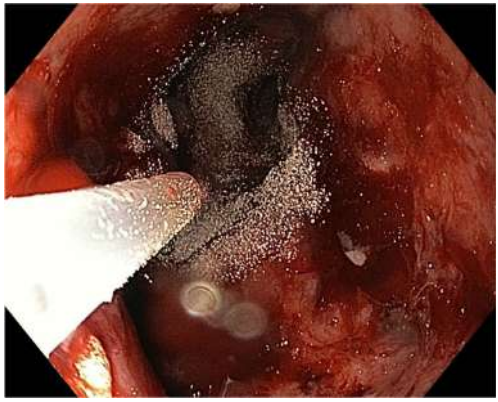

Рис. 49. Гемостаз при помощи полисахаридной гемостатической системы EndoClot

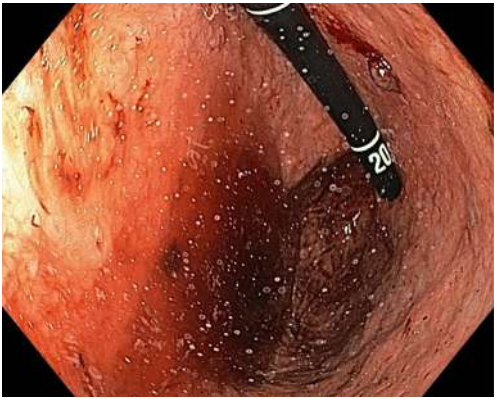

Рис. 50. При инверсии гастроскопа по малой кривизне визуализируется сгусток крови с подкравливанием из-под него. Кровотечение Forrest Ib

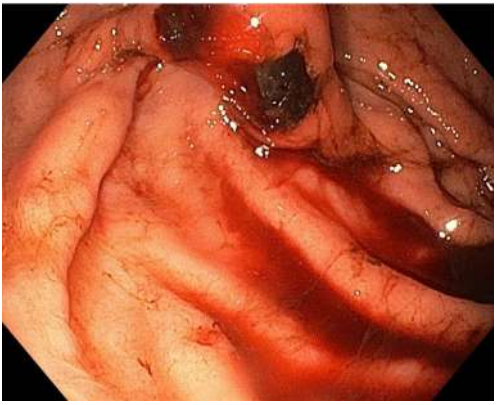

Рис. 51. Подслизистое образование желудка с изъязвлением и кровотечением у пациента с НКИ на фоне, характерных для НКИ изменений слизистой: пастозность, отёк слизистой, тромбоз сосудов подслизистого слоя. В области изъязвления имеется сгусток с подкравливанием из-под сгустка – кровотечение Forrest Ib

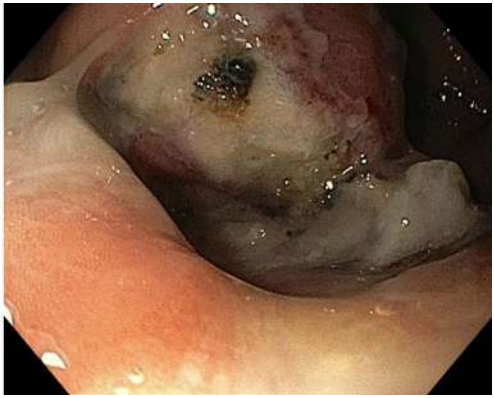

Рис. 52. После отмывания сгустка крови, в центре изъязвления обнажился сосуд, который в последствии был коагулирован аргоноплазменной коагуляцией

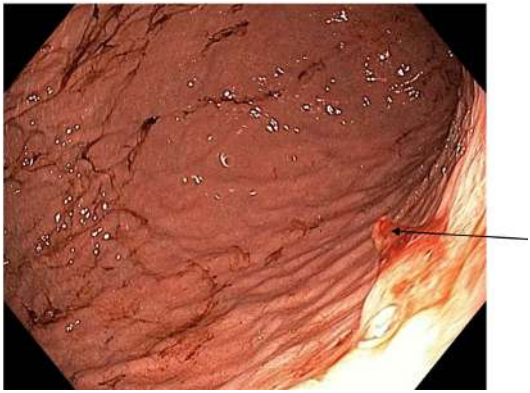

Рис. 53. Синдром Дъелафуа. Виден тромбированный сосуд (стрелка) без выраженного язвенного дефекта по задней стенкев верхней трети желудка, Foresst IIa у пациента с НКИ

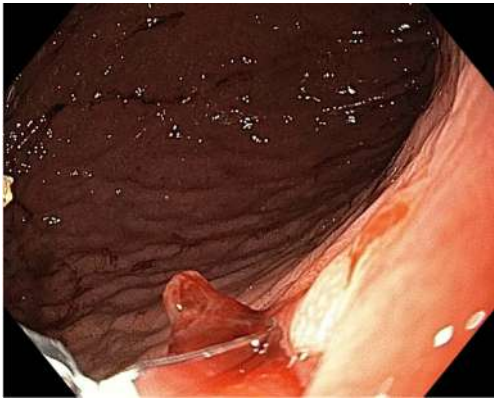

Рис. 54. Синдром Дъелафуа у пациента с НКИ.
Подготовка к установке эндоскопической клипсы

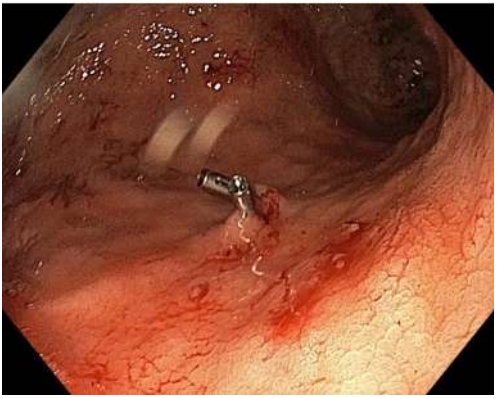

Рис.55. Синдром Дъелафуа. Выполнен гемостаз клипированием – наложены две клипсы на сосуд, кровотечение не продолжается

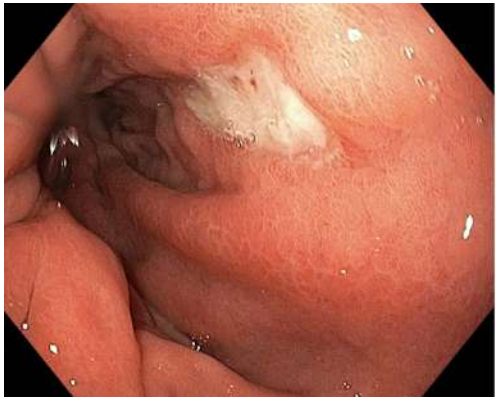

Рис.56. Хроническая язва желудка кровотечение Forrest IIc
(гематин в дне язвы) у пациента с НКИ.

Рис. 57. Тот же пациент, в режиме NBI.
Видна регулярность ямочного и микрососудистого рисунка –
признак доброкачественности язвы

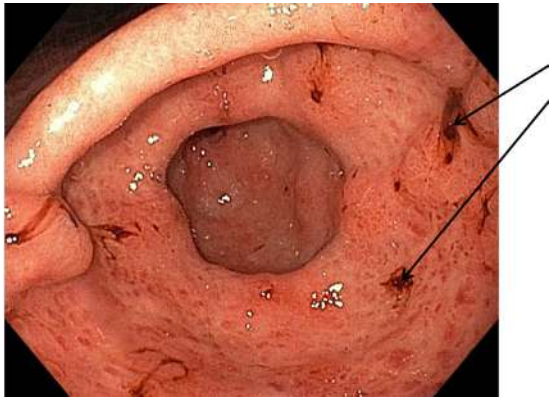

Рис. 58. Поражение желудка при НКИ. Множественные острые плоские эрозии антрального отдела желудка при НКИ с кровотечением Forrest IIc (гематин в дне эрозии). Видна выраженная отечность, очаговая гиперемия слизистой

Рис. 59. Поражение желудка при НКИ. Кровотечение Forrest Ib (подкравливание) из острых плоских эрозий антрального отдела желудка

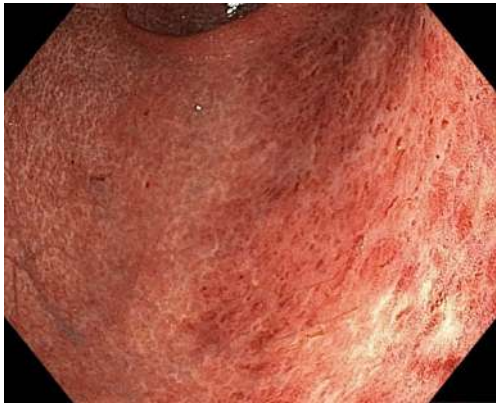

Рис. 60. Изменения в слизистой желудка характерные для НКИ: внутрислизистые кровоизлияния, выраженная отечность слизистой

Рис. 61. Изменения в слизистой желудка характерные для НКИ: внутрислизистые кровоизлияния, выраженная отечность слизистой

Рис. 62. Острые язвы антрального отдела желудка при НКИ:
дно язв покрыто белым фибрином, глубина язв до 1мм

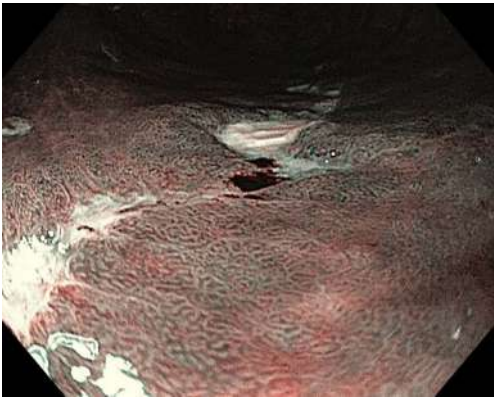

Рис. 63. Тот же пациент. Съемка в режиме NBI

Рис. 64. Поражение желудка при НКИ:
множественные острые язвы желудка. Кровотечение Forrest IIc –
остановилось самостоятельно, диагностика постфактум

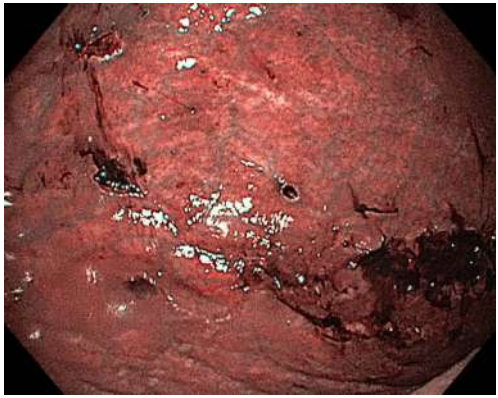

Рис. 65. Тот же пациент, съемка в режиме NBI

Рис. 66. Поражение желудка при НКИ Острые язвы желудка Кровотечение Forrest IIc

Рис. 67. тот же пациент в режиме NBI. Щелевидная форма язвы. Папиллярный микрососудистый рисунок по краям язвы регулярный

Рис.68. ВРВ желудка у пациента с НКИ.

В области дна желудка имеются варикозно расширенные умеренно извитые вены шириной около 0,4-0,6 см, голубого цвета, без красных знаков. Риск кровотечения низкий.

В слизистой характерные для НКИ изменения: отёк подслизистого слоя с мелкоточечными кровоизлияниями.

Рис. 69. Прорастание опухоли поджелудочной железы
в желудок у пациента с НКИ

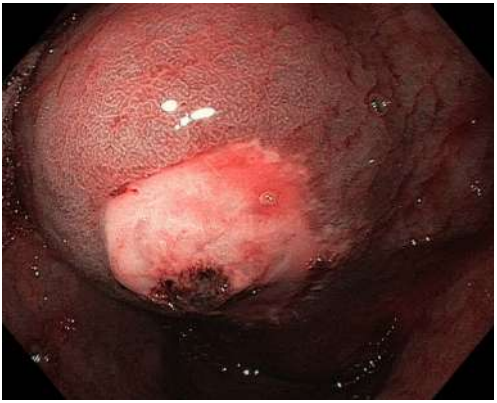

Рис. 70. Тот же пациент фото в режиме NBI,
усиление сосудистого рисунка в подслизистом слое

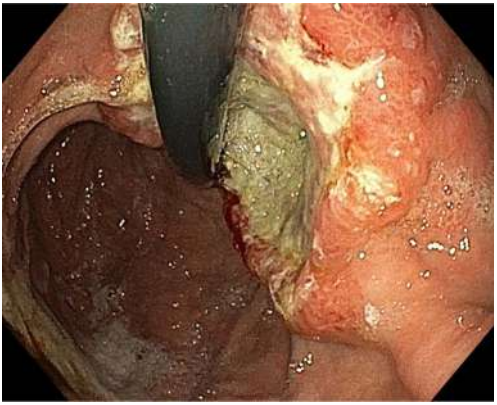

Рис. 71. Рак желудка у пациента с НКИ. При инверсии гастроскопа
на малой кривизне верхней трети желудка визуализируется инфильтрат
3х3,5см с возвышающимся краем и изъязвлением в центре

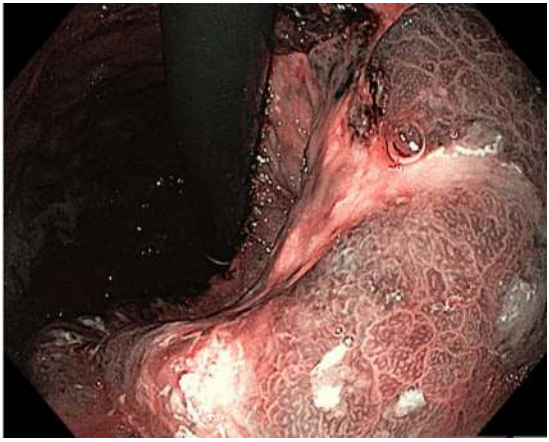

Рис. 72. Тот же пациент, фото в режиме NBI.
Видна нерегулярность ямочного и микрососудистого рисунка

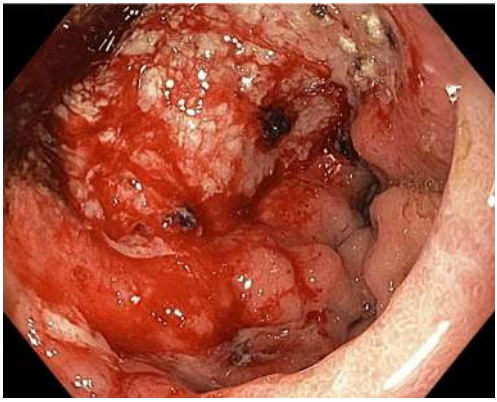

Рис. 73. Диффузное кровотечение из опухоли желудка у пациента с НКИ

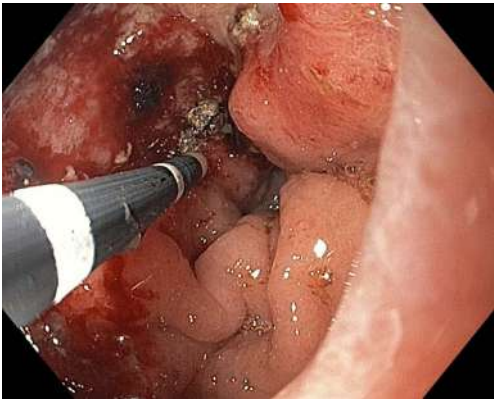

Рис. 74. Выполнена аргоноплазменная коагуляция кровоточащих участков опухоли желудка

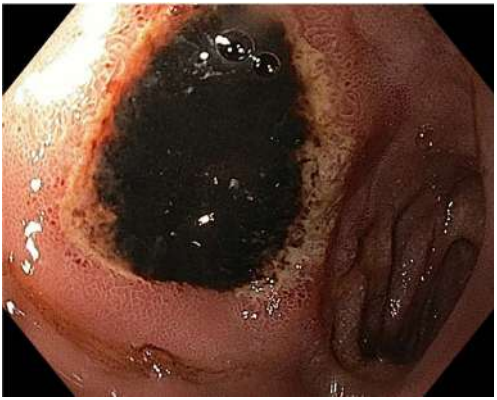

Рис. 75. Язва передней стенки ЛДПК с гематином в дне язвы – Forrest IIc

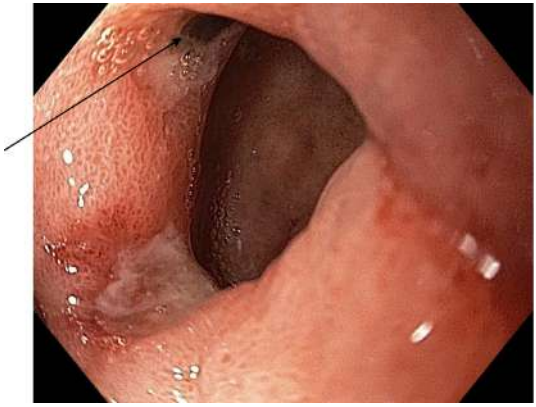

Рис. 76. Две хронические язвы привратника у пациента с НКИ, в верхней части фото в дне язвы виднеется солянокислый гематин коричневого цвета. Кровотечение Forrest IIc

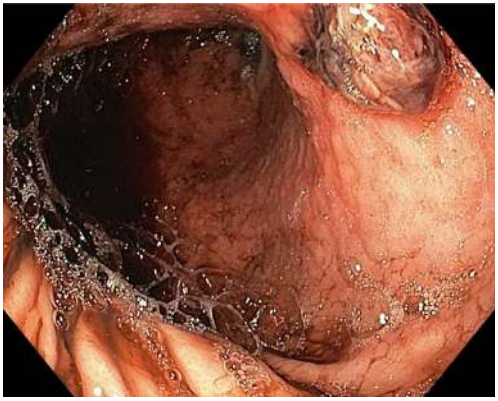

Рис. 77. Острая язва верхней трети желудка по задней стенке у пациентки с НКИ. Язва под сгустком крови, активного кровотечения из-под сгустка не наблюдается. Кровотечение Forrest IIb

ДВЕНАДЦАТИПЕРСТНАЯ КИШКА

Двенадцати перстная кишка, как причина жкк у пациентов с НКИ занимает третью позицию -16,0 %. Средний возраст- 73,9±10,8, Me=75,0; Q_{25-75} =67,0-81,0, мужчины 76,9 %, женщины – 23,1 %. Летальность 76,9 % и не зависит от возраста пациента (r-0,05; p=0,9).

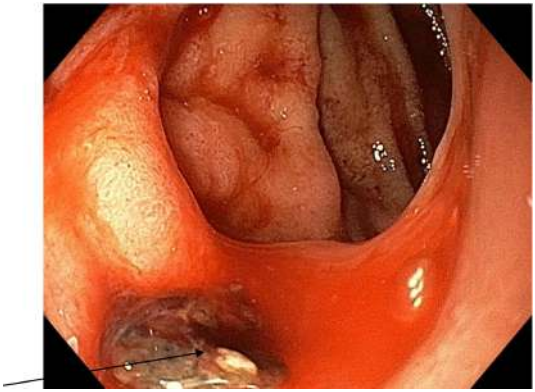

Рис. 78. Острая язва ЛДПК при НКИ.
Отмечается активное подкравливание из-под сгустка.
Кровотечение Forrest Ib

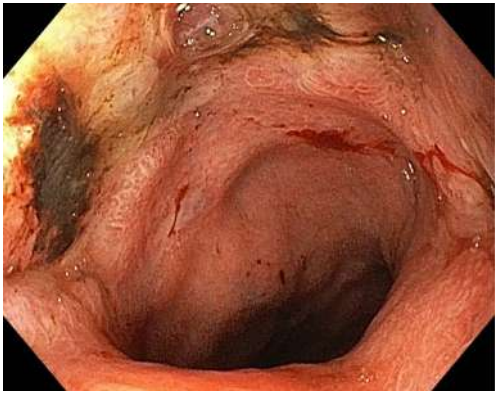

Рис. 79. Острые язвы ЛДПК при НКИ.
Виден гематин в дне язвы, кровотечение Forrest IIc

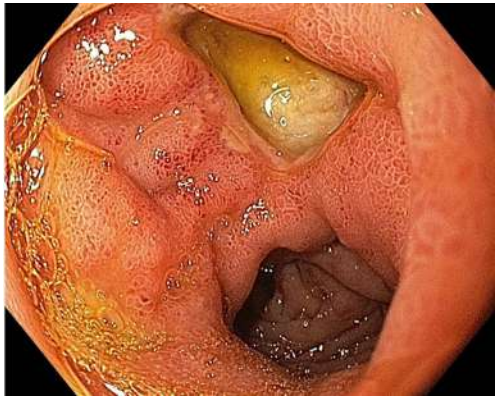

Рис. 80. Хроническая язва малой кривизны ЛДПК у пациента с НКИ.
Дно язвы без признаков кровотечения, покрыто белым фибрином.
Край язвы подрыт, папиллярный рисунок регулярный.
Кровотечение Forrest III (Кровотечение в анамнезе)

Рис. 81. Острые плоские поверхностные эрозии постбульбарного отдела ДПК у пациента с НКИ

ЗАКЛЮЧЕНИЕ ПО ВЕРХНИМ ОТДЕЛАМ ЖКТ

Основные клинические проявления поражения верхних отделов жкт у пациентов с НКИ – это кровотечение, что подтверждено при ФГДС в 87,5 % случаев. Применительно стратификации по Forrest эта патология выявляется как свершившееся, стабильный гемостаз без наших активных действий, причем на фоне нмг – профдозы (рисунок 82). Причина, в том, что ухудшение состояния, проявляющееся в слабости, гипотонии, головокружении, нарастание анемии объясняется тяжелым течением Ковид-19. Следует отметить, что основная тенденция лечения пациентов с кровотечениями при Ковид 19-это смещение приоритетов в неоперативный менеджмент. Операционная травма не улучшает состояние тяжелого ковидного больного с неблагоприятным коморбидным фоном. Грамотный лечебный эндогемостаз с возможностью контроля, профилактического эндогемостаза по показаниям позволяют нам не получать рецедивов жкк, но и избегать агрессивной хирургической тактики у данной группы больных. У нас не было ни одного летального исхода от кровопотери. Летальный исход был обусловлен тяжестью коронавирусной инфекции.

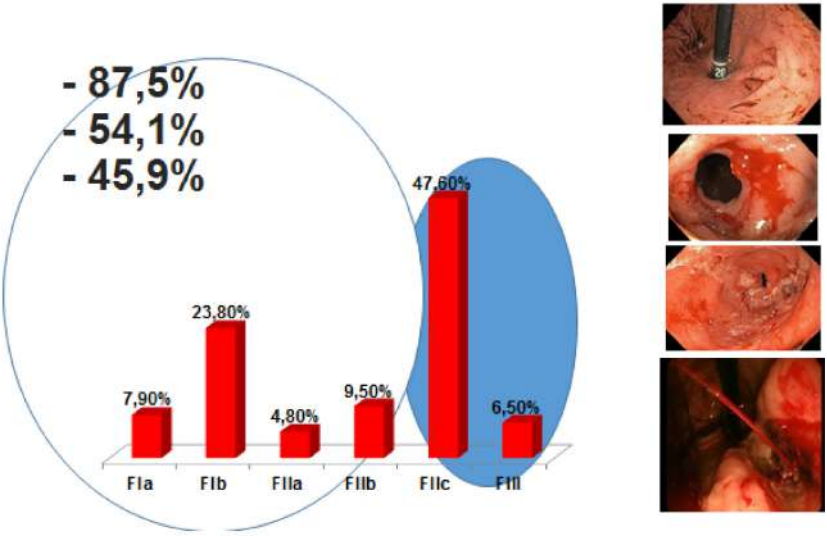

Рис. 82. Стратификация по Forrest

Сравнивая средние показатели МНО, фибриногена, АЧТВ с нормой и у пациентов с Ковид 19 при жкк из верхних отделов, значимых различий по МНО не выявлено. Отмечается увеличение фибриногена. АЧТВ (таблица 1). Однако, пациенты получают низкомолекулярные гепарины в профилактической дозе, при развитии жкк нмг не отменяются полностью, снижается их доза, отменяется одна – две инъекции. Но полного отказа от гепаринотерапии нет у данной группы больных

Таблица 1

Показатели коагулограммы у пациентов с НКИ при жкк

Показатель	Норма	ЖКК из верхних отделов COVID-19
МНО	0,85-1,15	1,7±0,8,Me=1,4; Q_{25-75}=1,3-1,9
Фибриноген (г/л)	2,0-4,0	6,7±4,1,Me=6,0; Q_{25-75}=5,1-8,3
АЧТВ (секунды)	21,1-36,5	56,2±31,9,Me=45,4; Q_{25-75}=43,8-68,5

ТОЛСТАЯ КИШКА

По данным нашего исследования поражение дистального отдела толстой кишки встречается в 69,6 % случаях при НКИ. Однако, мы не можем на сегодняшний день визуализировать тонкую кишку методом интестиноскопии (капсульной или баллонной), поэтому в данную группу не вошли пациенты с поражением тонкой кишки. Средний возраст в данной группе 66,6±14,5 лет, Me=68,0; Q_{25-75}=69,5-79,0. Мужчины – 14 случаев (38,9 %), женщины – 22 пациентки (61,1 %). Летальность в данной группе составила 25,0 %.

Можно условно выделить три группы поражений: A, B, C.

Наибольшая группа A – пациенты с кишечной формой CV-19, заболевание проявляется клиникой энтероколита. Средний возраст этих пациентов 56,7 ± 15,3, Me= 59,5 лет; Q_{25-75}=47,0-68,0. В основном это пациенты средней степени тяжести (78,5 %), без выраженного болевого синдрома (ВАШ 0-2 балла), в сознании (ШКГ-15), нормальными цифрами лейкоцитоза с тенденцией к лейкопении (6,9±2,9x10^9, Me=5,9x10^9; Q_{25-75}=4,8-8,1x10^9), основной клинический симптом – частый жидкий стул от 2 до 10 раз в сутки. Изменений слизистой толстой кишки не выявлено, не характерно и поражение лёгких. При осмотре дистального отдела тонкой кишки (при ФКС) отмечается пастозность слизистой.



Рис. 83. Слизистая тонкой кишки у пациента с кишечной формой Ковид 19

Вторую группу (В) составили пациенты с развитием поражения толстой кишки на фоне приёма антибиотиков. Клостридиальные или, а/б ассоциированные колиты. Возраст 60 ± 12,3, Ме= 59,5 лет; Q_{25-75}=47,0-68,0, клиника развивается на 5-7 сутки от начала антибиотикотерапии. Характеризуется тяжелым течением, постоянным абдоминальным болевым синдромом (ВАШ 4-5 баллов) сопровождающийся частым стулом с прожилками крови и ректальными кровотечения, повышением лейкоцитов ($18{,}2x10^9$±11,2, Ме=17,8; Q_{25-75}=10,7-21,3). Поражение лёгких 50 %-75 %. При ФКС выявляется отёк слизистой, с характерными для клостридиальной инфекции изменениями, в ряде случаев требуется эндогемостаз, преимущественно АПК.

Поражение лёгких по данным КТ III – IV. При КТ ОБП выявляется отёк стенки кишки, в тяжелых случаях на этом фоне развиваются дилятационные разрывы толстой кишки, что описано в литературных источниках, встречалось и в нашей практике. Здесь тактика активная хирургическая, резекция и выведение колостомы или ПГКЭ.

При проведении ФКС выявляются характерные для данного поражения бело-желтые бляшки на слизистой толстой кишки характерной округлой формы – псевдомембранозный (клостридиальный) колит, не смываются при подаче воды.

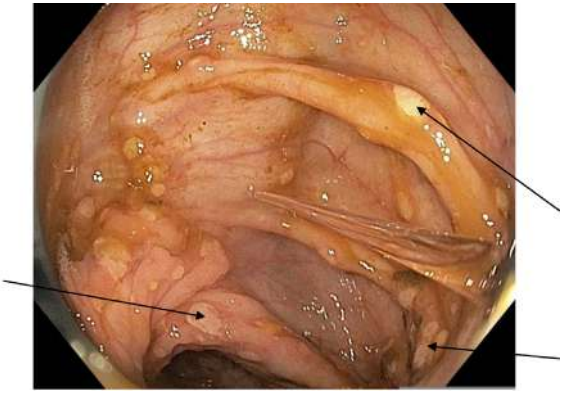

Рис. 84. Клостридиальный колит у пациента с НКИ на фоне антибактериальной терапии). Стрелками указаны бляшки, характерные проявления клостридиального колита, выявляемые при ФКС

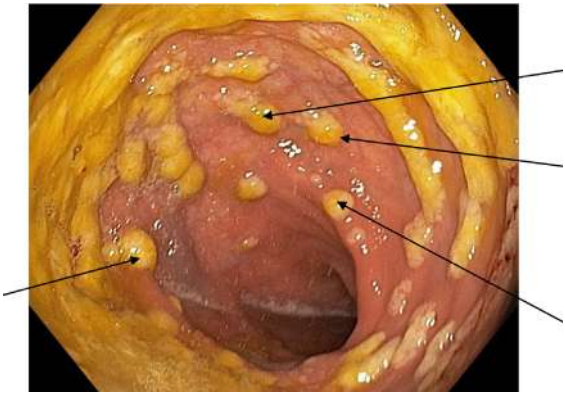

Рис. 85. Клостридиальный колит у пациента с НКИ

Рис. 86. Клостридиальный колит при НКИ бляшки (стрелки)

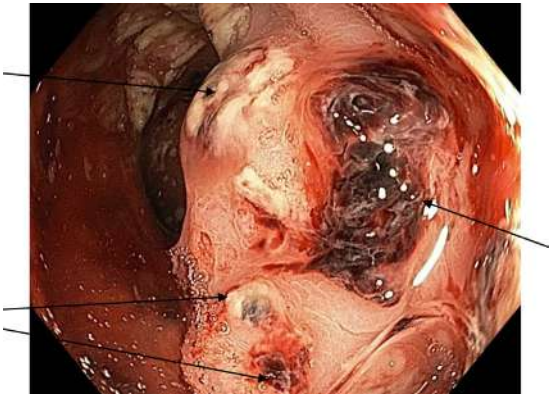

Рис. 87. Клостридиальный колит при НКИ.
Бляшки с кровотечением (стрелки)

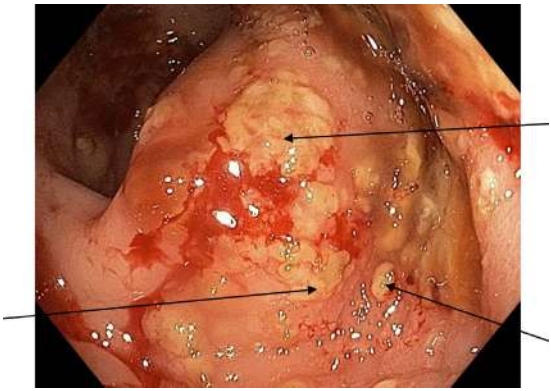

Рис. 88. Клостридиальный колит у пациента с НКИ,
бляшки (стрелки) кровотечение в ходу

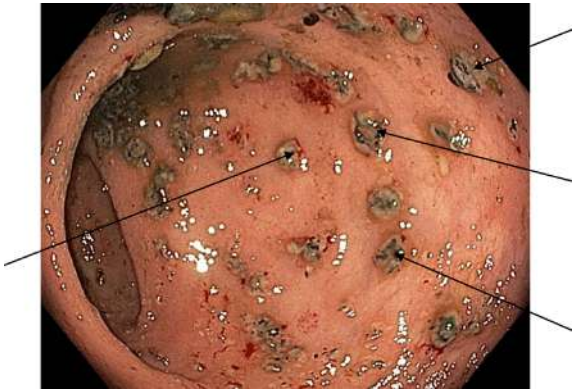

Рис. 89. Клостридиальный колит при НКИ бляшки (стрелки)

Группу С составили пациенты с НКИ и мультифокальным атеросклерозом на фоне поражения непарных висцеральных артерий, с развившимся у них ишемическим колитом (ИК) – 0,5 % случаев, как на фоне тромбоза непарных висцеральных артерий брюшного отдела аорты, так и без тромбоза, но с атеросклеротическим поражением артерий. Пациенты поступали сразу с клиникой ишемии кишечника, но в семи случаях из десяти клиника ишемии толстой кишки развивалась на фоне лечения новой коронавирусной инфекции COVID-19 с применением низкомолекулярных гепаринов в профилактической дозе. Средний возраст 74,1±9,4 лет, Me=73; Q_{25-75}=62-83. В клинической картине превалирует абдоминальный болевой синдром (ВАШ 8-10), пик боли совпадает с повышением лейкоцитов, болевой синдром имеет рецидивирующее течение сопровождается кровотечениями. Состояние пациентов средней и тяжелой степени тяжести. Лейкоциты:15,6±10,3, Me=10,4; Q_{25-75}=9,6-23,4. Поражение лёгких 50 %-75 %. По данным ФКС, характерно: отёк слизистой, сглаженность складок, изменение цвета слизистой толстой кишки, некроз слизистой, поражение не является трансмуральным, локализуется в сигмовидной и прямой кишке.

Рис. 90. Отек, гиперемия, некроз слизистой толстой кишки
с геморрагиями при ишемии кишки у пациентов с НКИ

Рис. 91. Тот же пациент, съемка в режиме NBI

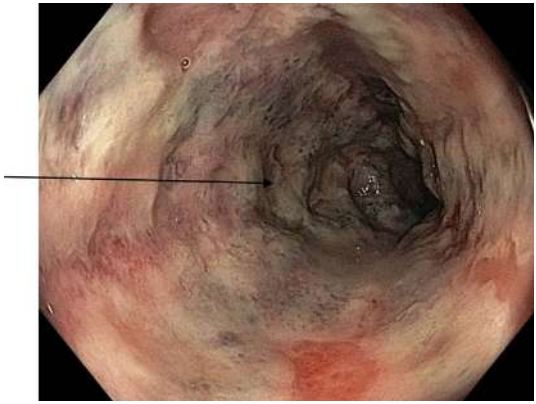

Рис. 92. Ишемия толстой кишки при НКИ, отек слизистой, сглаженность складок, очаги ишемии (стрелка), некрозы слизистой

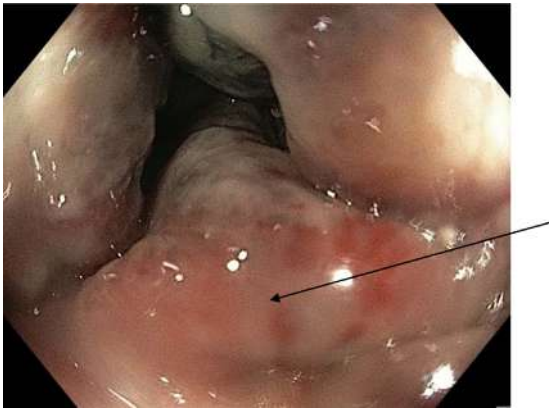

Рис. 93. Ишемический колит при НКИ: отёк слизистой (стрелка), бледность слизистой, неврозы

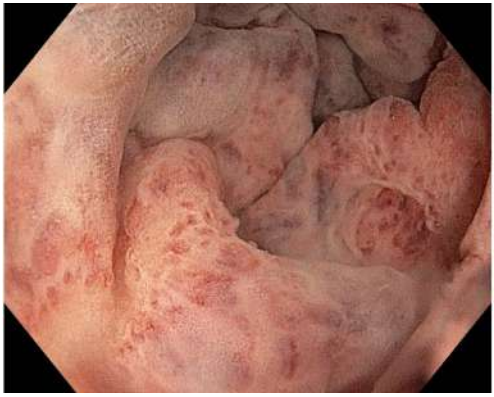

Рис. 94. Тот же пациент. Исследование в режиме Dual focus

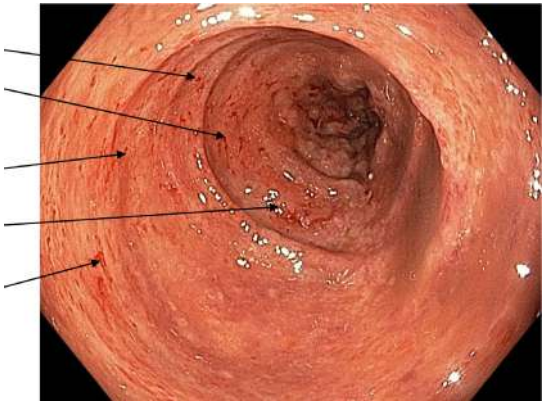

Рис. 95. Множественные мелкие острые эрозии с подслизистыми кровотечениями (стрелки) при ишемии толстой кишки при НКИ. Отмечается отечность, цианоз слизистой

Рис. 96. Видеоколоноскопия пациента с НКИ, отек слизистой толстой кишки, множественные внутрислизистые кровоизлияния

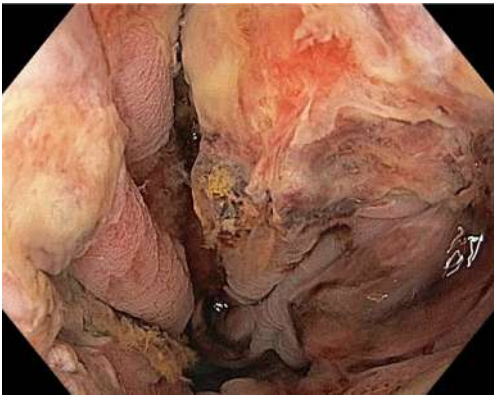

Рис. 97. Видеоколоноскопия пациента с НКИ. Ишемический колит. Просвет кишки плохо расправляется воздухом, слизистая цианотичная. Видны изъязвления, покрытые фибрином

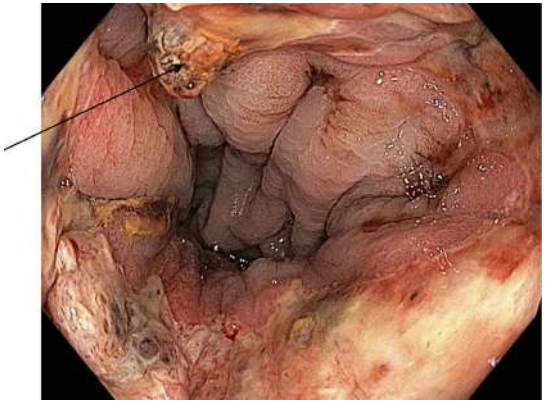

Рис. 98. Ишемия толстой кишки при НКИ: просвет кишки плохо расправляется воздухом, слизистая цианотичная. Видны изъязвления, покрытые фибрином. В верхней части изображения виден сосуд в дне язвы (стрелка)

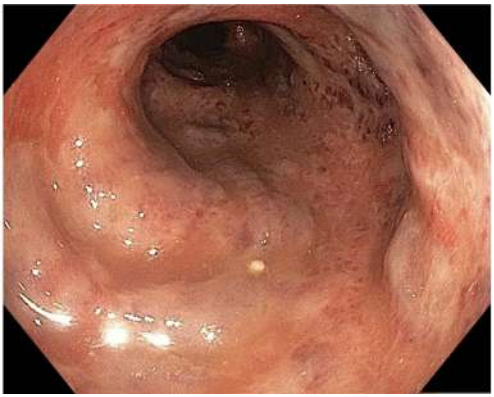

Рис. 99. Слизистая кишечника отечная, цианотичная – ишемия кишки, некроз слизистой толстой кишки

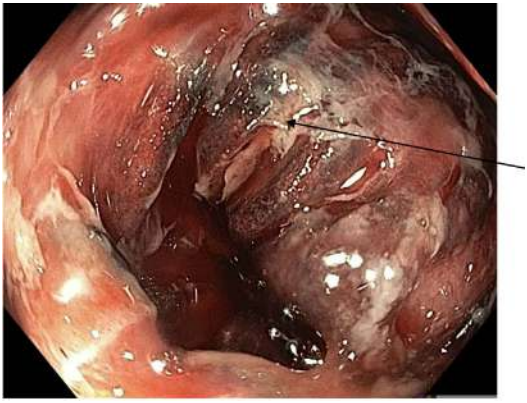

Рис. 100. Видеоколоноскопия пациента с НКИ: слизистая темно-фиолетового цвета, выраженный отек (стрелка). Просвет кишки плохо расправляется воздухом. Ишемический колит, некроз слизистой

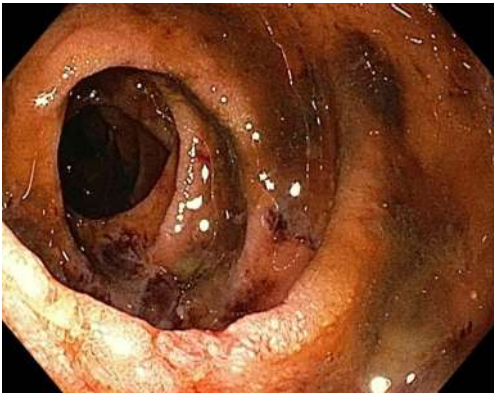

Рис. 101. Видеоколоноилеоскопия: в подвздошной кишке ишемическое поражение. Множественные эрозии, внутрислизистые кровоизлияния

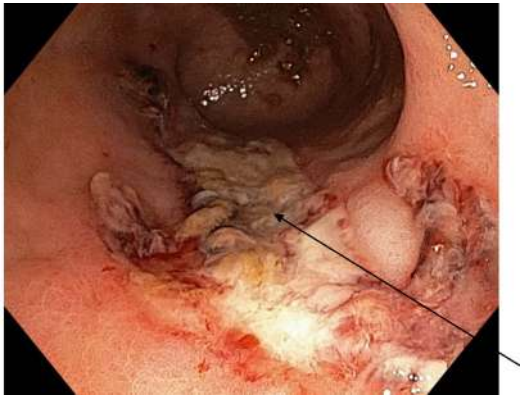

Рис. 102. Поражение прямой кишки при НКИ. Острая язва прямой кишки щелевидной формы, дно язвы покрыто фибрином (стрелка)

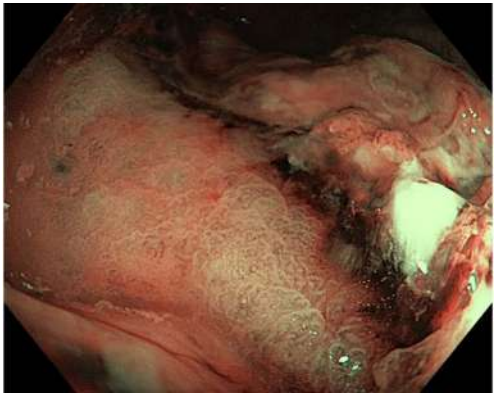

Рис. 103. Тот же пациент, съемка в режиме NBI

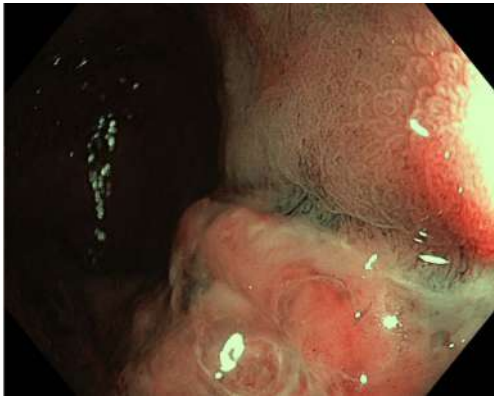

Рис. 104. Тот же пациент, съемка в режиме NBI

В клиническом течении эти варианта поражения толстой кишки характеризуются различным началом, клиникой, выраженностью болевого синдрома и соответственно схемами лечения (таблица 2).

Таблица 2

Лечебно-диагностический алгоритм при поражении толстой кишки у пациентов с НКИ

Тип поражения	Тип А	Тип В	Тип С
Клинические проявления	Диарея Лихорадка	Диарея Лихорадка Ректальное кровотечение Боли ВАШ 2-5	Диарея Ректальное кровотечение Боли ВАШ 9-10 Лихорадка
Лабораторная диагностика	Лейкоцитопения Отрицательный прокальцитониновый тест	Лейкоцитоз Положительный прокальцитониновый тест Флора по посеву	Лейкоцитоз Отрицательный прокальцитониновый тест Гиперкоагуляция
Инструментальная диагностика	Отсутствие изменений по КТ ОБП и ФКС	По КТ ОБП: отек стенки толстой кишки По ФКС: признаки колита вызванного клостридиальной инфекцией	КТ ОБП: отек стенки толстой кишки, пузырьки газа в стенке кишки ФКС: отек, некроз стенки толстой кишки

Продолжение таблицы 2

Тип пораже-ния	Тип А	Тип В	Тип С
Действие	Лечение новой коронавирусной инфекции CV-19 + Симптоматическая терапия	Лечение новой коронавирусной инфекции CV-19 + Инфузионная терапия, антипиретики, спазмолитики, АПК+ результаты посева Метронидазол+Ванкомицин+пробиотики	Лечение новой коронавирусной инфекции CV-19 + Оперативное лечение (диагностическая лапароскопия)

Кроме этого у пациентов с НКИ встречается патология, характерная и для доковидного периода, например, парапроктит (рисунок 105,106).

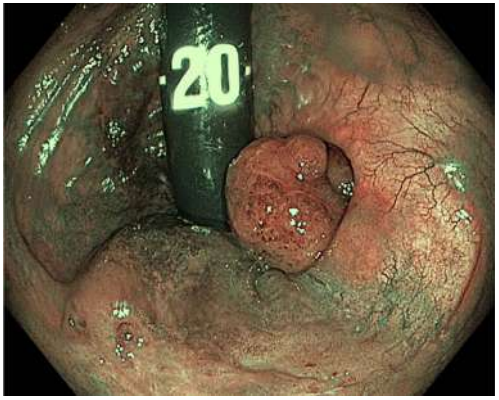

Рис.105. При инверсии колоноскопа у больного с НКИ выявлен хронический подслизистый парапроктит, отмечается отек тканей, подлежащих под слизистой. Отмечено выбухание стенки в просвет кишки. Папиллярный и микрососудистый рисунок регулярный. Осмотр в режиме NBI

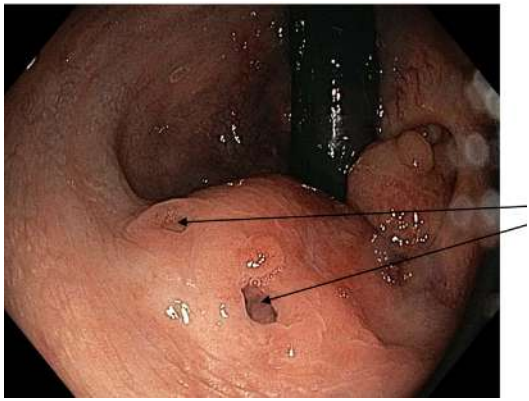

Рис. 106. Тот же пациент. Видны два свищевых хода (стрелки)

ЗАКЛЮЧЕНИЕ ПО ДИСТАЛЬНЫМ ОТДЕЛАМ ЖКТ

Новая коронавирусная инфекция CV-19 может сопровождаться поражением дистальных отделов кишечника, как проявлением самого CV-19, так и осложнением тяжелого течения заболевания, и применением антибиотиков (клостридиальный колит), и ишемией толстой кишки с развитием ишемического колита у пациентов с НКИ и мультифокальным атеросклерозом при поражении непарных висцеральных артерий брюшного отдела аорты. Пациенты принадлежат к старшей возрастной группе (p=0,000), в гендерном плане в группе пациентов с поражением дистального отдела превалируют женщины (61,1 %), в отличие от начального отдела жкт где превалируют мужчины (72,2 %). В зависимости от причины поражения толстой кишки применяются разные методы диагностики и лечебная, в том числе хирургическая тактика ведения данных пациентов различна в этих трёх группах вместе с тем пациенты с НКИ инфекцией страдают и патологией доковидного периода.

СПИСОК ИСПОЛЬЗОВАННОЙ ЛИТЕРАТУРЫ

1. Интерференция SARS-CoV-2 с другими возбудителями респираторных вирусных инфекций в период пандемии / А. А. Соминина, Д. М. Даниленко, К. А. Столяров [и др.] // Эпидемиология и вакцинопрофилактика. – 2021. – Т. 20, № 4. – С. 28–39.

2. Новая коронавирусная инфекция (COVID-19) и система органов пищеварения / В. Т. Ивашкин, А. А. Шептулин, О. Ю. Зольникова [и др.] // Российский журнал гастроэнтерологии, гепатологии, колопроктологии. – 2020. – Т. 30, № 3. – С. 7–13.

3. О состоянии санитарно-эпидемиологического благополучия населения в Архангельской области в 2020 году : государственный доклад / под ред. Р. В. Бузинова – Архангельск, 2021. – 144 с.

4. О состоянии санитарно-эпидемиологического благополучия населения в Архангельской области в 2021 году : государственный доклад / под ред. Р.В. Бузинова – Архангельск, 2022. – 156 с.

5. Стефанюк О. В. Поражения органов пищеварения при инфицировании SARS-CoV-2 / О. В., Стефанюк, Л. Б. Лазебник // Экспериментальная и клиническая гастроэнтерология. – 2020. – Т. 175, № 3. – С. 4–9.

6. Detection of SARS-CoV-2 in different types of clinical specimen / W. Wang , Y. Xu , R. Gao [et al.] // JAMA. – 2020. – Vol. 323, N 18. – P. 1843–1844.

7. Infection of bat and human intestinal organoids by SARS-CoV-2 / J. Zhou, C. Li, X. Liu [et al.] // Nature Medicine. – 2020. – Vol. 26, N 7. – P. 1077–1083.

8. SARS-CoV-2 productively infects human gut enterocytes / M. M. Lamers, J. Beumer, J. van der Vaart [et al.] // Science. – 2020– Vol. 369, N 6499. – P. 50–54.

9. COVID-19 Dashboard by the Center for Systems Science and Engineering (CSSE) at Johns Hopkins University (JHU): [сайт]. – URL: https://coronavirus.jhu.edu/map.html.

СПИСОК РЕКОМЕНДУЕМОЙ ЛИТЕРАТУРЫ

1. Брехт Б., Шахшаль Г., Шмидт Г. Гастроскопия/ Брехт Б., Шахшаль Г., Шмидт Г. – Москва: Медиресс-информ, 2007 – 216 с.

2. Дж. Коэн. Атлас эндоскопии пищеварительного тракта: возможности высокого разрешения и изображения в узком световом спектре/ Дж. Коэн – Москва: Логосфера, 2012 – 360 с.

3. Основные направления антикоагулянтной терапии при COVID-19 / М. Р. Кузнецов, И. В. Решетов, О. В. Папышева [и др.] // Лечебное дело. – 2020. – № 2. – С. 66–72.

4. Профилактика, диагностика и лечение новой коронавирусной инфекции (COVID-19): временные методические рекомендации. Версия 3. 03.03.2020 / С. А. Краевой, Н. А. Костенко, Е. Г. Камкин [и др.]. – М.: М-во здравоохранения РФ, 2020. – 63 с.

5. Профилактика, диагностика и лечение новой коронавирусной инфекции (COVID-19): временные методические рекомендации. Версия 10. 08.02.2021 / С. Н. Авдеев, Л. В. Адамян, Е. И. Алексеева [и др.]. – М.: М-во здравоохранения РФ, 2021. – 260 с.

6. Сифуллина С. И., Литвинов Р. И. Рекомендации по профилактике и коррекции тромботических осложнений при COVID-19 // Казанский медицинский журнал. – 2020. – Т. 101, № 4. – С. 485–488.

7. Уилкокс Мел Ч. Атлас клинической гастроинтестинальной эндоскопии/ Уилкокс Мел Ч.– Нидерланды: Reed Elsevier, 2010 – 483 с.

8. Хрыщанович В. Я. Принципы ведения пациентов с венозной тромбоэмболией в период пандемии COVID-19 // Новости хирургии. – 2020. – Т. 28, № 3. – С. 329–338.

9. Федотова Е.В., Дыньков С.М., Нецветаев В.В. Особенности поражения желудочно-кишечного тракта у пациентов с новой коронавирусной инфекцией COVID-19// Медицинский вестник Башкортостана. – 2021. – Т. 16. № 5. (95). – С. 5-9.

10. Федотова Е.В., Петрушин А.Л., Попов В.А., Анкудинова И.С., Авалиани В.М., Хидиятов И.И. Артерио-кишечная фистула- причина кровотечения из дистальных отделов желудочно-кишечного тракта// Международный журнал прикладных и фундаментальных исследований. – 2022. –№ 9. – С.30-35.DOI 10.17513/mjpfi.13436

11. Федотова Е.В., Папылев И.В., Заболотских Д.М., Вторыгина

О.В., Шнитко Н.В., Попов В.А., Хидиятов И.И., Авалиани В.М. //Ишемическое поражение толстой кишки при новой коронавирусной инфекции COVID-19. – Инфекции в хирургии. – 2022. – Т.22, №2. – С. 13-21.

12. Федотова Е.В., Чупров В.А., Чупрова А.А., Попов В.А., Хидиятов И.И., Авалиани В.М., Анкудинова И.С. //Международный научно-исследовательский журнал. – 2023. –

13. Clinical characteristics of COVID-19 patients with digestive symptoms in Hubei, China: a descriptive, cross-sectional, multicenter study / L. Pan, M. Mu, P. Yang [et al.] // Am. J. Gastroenterol. – 2020. – Vol. 115, N 5. – P. 766–773.

14. COVID-19 pandemic: Pathophysiology and manifestations from the gastrointestinal tract / M. Galanopoulos, F. Gkeros, A. Doukatas [et al.] // World Journal of Gastroenterolog. – 2020. – Vol. 26, N 31. – P. 4579–4588.

15. Diarrhoea may be underestimated: a missing link in 2019 novel coronavirus / W. Liang, Z. Feng, S. Rao [et al.] // Gut. – 2020. – Vol. 69, N 6. – P. 1141–1143.

16. ISTH interim guidance on recognition and management of coagulopathy in COVID-19 / J. Thachil, N. Tang, S. Gando [et al.] // Journal of Thrombosis and Haemostasis. – 2020. – N 18. – P. 1023–1026.

17. Prise en charge des hémorragies digestives basses graves / S. Nahon, M. Camus, B. Bour [et al.] // Acta Endoscopica. – 2014. – Vol. 44

СОКРАЩЕНИЯ

АПК – аргоно-плазменная коагуляция
ВКР – временные клинические рекомендации
ВРВЖ – варикозно расширенные вены желудка
ВРВП – варикозно расширенные вены пищевода
ГБУЗ АО – государственное бюджетное учреждение здравоохранения Архангельской области
ГПОД – грыжа пищеводного отверстия диафрагмы
ГЭРБ – гастроэзофагеальный рефлюкс
ДГР – дуоденогастральный рефлюкс
ДН – дыхательная недостаточность
ДП – двенадцати перстная кишка
ЖКК – желудочно кишечное кровотечение
ЖКТ – желудочно-кишечный тракт
КТ ОГК – компьютерная томография органов грудной клетки
ЛДПК – луковица двенадцати перстной кишки
НКИ – новая коронавирусная инфекция
НМГ – низкомолекулярные гепарины
ОАК – общий анализ крови
СИЗ – средства индивидуальной защиты
СПО – состояние после операции
СМП – скорой медицинской помощи
СРБ – С реактивный белок
ФКС – фиброколоноскопия
ЭГДС – эзофагогастродуоденоскопия

Учебное издание

Федотова Елена Владимировна,
Папылев Иван Васильевич,
Байдакова Елена Валерьевна и др.

Поражение желудочно-кишечного тракта у пациентов с новой коронавирусной инфекцией COVID-19

Учебно-методическое пособие

Издано в авторской редакции

Компьютерная верстка *Г.Е. Волковой*

Объем данных 15,2 Мб
Подписано к использованию 5.05.2023
Размещено в открытом доступе
на сайте: www.nsmu.ru/lib/

ФГБОУ ВО «Северный государственный медицинский университет»
163069, г. Архангельск, пр. Троицкий, 51
Телефон (8182) 20-61-90. E-mail: izdatelnsmu@yandex.ru

ISBN 978-5-91702-498-1